

LÍVIA ROCHA MARTINS MENDES

**BIOFILME EM PEÇAS
CIRÚRGICAS DE PÉ DIABÉTICO:
COLORAÇÃO *IN VITRO***

Trabalho Final do Mestrado Profissional,
apresentado à Universidade do Vale do
Sapucaí, para obtenção do título de Mestre
em Ciências Aplicadas à Saúde.

POUSO ALEGRE – MG

2022

LÍVIA ROCHA MARTINS MENDES

BIOFILME EM PEÇAS
CIRÚRGICAS DE PÉ DIABÉTICO:
COLORAÇÃO *IN VITRO*

Trabalho Final do Mestrado Profissional,
apresentado à Universidade do Vale do
Sapucaí, para obtenção do título de Mestre
em Ciências Aplicadas à Saúde.

ORIENTADORA: Prof^ª. Dra. Diba Maria Sebba Tosta de Souza

COORIENTADORES: Prof^ª. Dra. Fiorita Gonzales Lopez Mundim

Prof. Me. Rodrigo Machado Pereira

POUSO ALEGRE – MG

2022

Mendes, Livia Rocha Martins.

Biofilme em peças cirúrgicas de pé diabético: coloração in vitro./
Livia Rocha Martins. -- Pouso Alegre: UNIVÁS, 2022.
x, 74f.: il.

Trabalho Final do Mestrado Profissional em Ciências Aplicadas à
Saúde, Universidade do Vale do Sapucaí, 2021.

Título em inglês: Biofilm in surgical pieces of diabetic foot: in vitro
staining.

Orientadora: Prof^a. Dra. Diba Maria Sebba Tosta de Souza
Coorientadores: Prof^a. Dra. Fiorita Gonzales Lopez Mundim
Prof. Me. Rodrigo Machado Pereira

1. Biofilme. 2. Pé diabético. 3. Cicatrização de feridas. 4. Corantes
histológicos. I. Título.

CDD: 616.462

UNIVERSIDADE DO VALE SAPUCAÍ

**MESTRADO PROFISSIONAL EM
CIÊNCIAS APLICADAS À SAÚDE**

COORDENADOR: Profa. Dra. Adriana Rodrigues dos Anjos Mendonça

DEDICATÓRIA

Dedico este trabalho primeiramente a **DEUS**, minha fonte de misericórdia.

A Nossa Senhora das Graças por derramar tantas graças em minha vida.

Aos meus familiares, em especial meus filhos **Paulo André Martins Mendes** e **João Paulo Martins Mendes** pelo amor incondicional, pelos momentos que necessitavam de atenção me fazendo lembrar que sem a base não é possível sustentar a estrutura. Ao meu esposo **André Mendes Santos** pelo apoio em todos os momentos principalmente com nossos filhos que queriam a mãe, mas você os distraia com suas brincadeiras. Aos meus pais **Francisca Rocha Martins** e **Jorge Sebastião Martins** que sempre me incentivaram e cuidavam dos meus para que eu conquistasse meus objetivos.

Por fim, dedico também a todos que acreditaram em mim.

AGRADECIMENTOS

Ao **PROF. DR. JOSÉ DIAS DA SILVA NETO**, PRÓ-REITOR DE PÓS-GRADUAÇÃO E PESQUISA DA UNIVERSIDADE DO VALE DO SAPUCAÍ, pela acolhida, carinho, por fazer o momento de pandemia ficar mais leve com suas falas alegres e por transmitir a paixão por tudo que faz.

À **PROFA. DRA. ADRIANA RODRIGUES DOS ANJOS MENDONÇA**, COORDENADORA DO MESTRADO PROFISSIONAL EM CIÊNCIAS APLICADAS À SAÚDE DA UNIVERSIDADE DO VALE DO SAPUCAI, por todo apoio e maestria na condução dos trabalhos do mestrado.

À minha orientadora, **PROFA. DRA. DIBA MARIA SEBBA TOSTA DE SOUZA**, pela sua disponibilidade, amizade, incentivo que foi fundamental para realizar e prosseguir este estudo. Pessoa com conhecimento além, humilde, iluminada, de coração enorme. Saliento que todas as vezes que cruzou meu caminho modificou minha história para melhor, na graduação me incentivou a ser estomaterapeuta, na estomaterapia me incentivou a ser mestra e no mestrado me ensinou que com serenidade alcançamos os objetivos. Agradeço a Deus por colocar você no meu caminho. A minha eterna gratidão!

Aos meus coorientadores, **PROF. DRA. FIORITA GONZALES LOPEZ MUNDIM** pela atenção e carinho que se dispôs a ajudar e ao **PROF. ME. RODRIGO MACHADO PEREIRA** pelas sugestões que fizeram diferença no trabalho!

Ao professor de bioestatística **DR. PAULO MAIA** suas orientações foram fundamentais para que este trabalho desenvolvesse, um ser iluminado em sabedoria.

Aos **DOCENTES DO MESTRADO PROFISSIONAL EM CIÊNCIAS APLICADAS À SAÚDE** DA UNIVERSIDADE DO VALE DO SAPUCAÍ, por nos tornarem pessoas melhores, sensatas, pela acolhida.

Aos **DISCENTES DO MESTRADO PROFISSIONAL EM CIÊNCIAS APLICADAS À SAÚDE** DA UNIVERSIDADE DO VALE DO SAPUCAÍ, por compartilharem das suas lutas e glórias em tempo difícil, por tornar bem mais amena esta caminhada, pelo aprendizado e principalmente pelos momentos de descontração.

Aos funcionários da secretaria de Pós-Graduação stricto sensu da UNIVERSIDADE DO VALE DO SAPUCAÍ, **SR. GUILHERME OLIVEIRA SANTOS, SRAS. GISLAINE BITTENCOURT, AMANDA FIGUEIREDO E LETÍCIA FARIA COUTINHO** pela organização, rapidez e gentileza no atendimento.

Agradeço a **SRA. ROSANA APARECIDA RENNÓ MOREIRA ALEIXO** pelo auxílio na revisão ortográfica e gramatical deste estudo.

Agradeço a **SRA. CRISTIANE REIS DA SILVA COSTA** pelo auxílio no projeto gráfico e diagramação do protocolo.

Gratidão a todos que contribuíram de alguma forma, por mais simples que seja, para concretização deste projeto.

“Reconheço que Deus nunca permitirá mais do que possamos suportar.”

(Santa Faustina)

SUMÁRIO

1 CONTEXTO.....	1
2 OBJETIVOS.....	5
3 MÉTODOS.....	6
3.1 Considerações éticas.....	6
3.2 Tipo de estudo	6
3.3 Local.....	6
3.4 Critérios de inclusão.....	7
3.5 Critérios de exclusão.....	7
3.6 Procedimentos para coleta de dados.....	7
3.7 Processo de coloração das lâminas.....	8
3.8 Análise de coloração das Lâminas.....	10
3.9 Construção do Protocolo	11
3.9.1 Primeira etapa: Diagnóstico situacional.....	11
3.9.2 Segunda etapa: Levantamento do conteúdo.....	11
3.9.3 Terceira etapa: Formulação/montagem do protocolo.....	12
3.9.4 Fases para construção do protocolo.....	12
3.10 Análise estatística.....	13
4 RESULTADOS	14
4.1 Produtos.....	30
4.1.1 Corante histológico Natural Açai.....	30
4.1.2 Pedido de Registro de Patente no Instituto Nacional Propriedade Intelectual (INPI).....	30
4.1.3 Protocolo de Colorações Histoquímicas para Biofilme em Peças Cirúrgicas de Lesões em Pés Diabéticos.....	30
5 DISCUSSÃO	54
5.1 Aplicabilidade.....	58
5.2 Impacto para sociedade	58
6 CONCLUSÃO.....	59
REFERÊNCIAS.....	60
APÊNDICES	64
Apêndice A – Termo de consentimento livre e esclarecido.....	64
Apêndice B – Carta de autorização	65
Apêndice C – Carta de autorização	67
Apêndice D – Carta de autorização	69
Apêndice E – Formulário para registro dos dados sócio demográficos, clínicos e das lâminas com corantes, das peças cirúrgicas dos pacientes.....	71
ANEXO.....	72

RESUMO

Maioria das infecções em pés diabéticos é causada por bactérias em biofilme de difícil diagnóstico. Existem métodos de diagnóstico de biofilmes, nenhum padronizado para a prática clínica. **Objetivos:** Identificar *in vitro* o biofilme em biópsias de lesões de peças cirúrgicas de dedos de pé diabético, com colorações histológicas sintéticas Hematoxilinas Eosina, Vermelho Congo modificado com Carbol Fucsina e Grocott, aplicar e comparar com o corante Natural de Açai; desenvolver corante natural para identificar o biofilme em peças cirúrgicas de pés diabéticos e desenvolver protocolo para padronizar as colorações histoquímicas de biofilme em peças cirúrgicas de lesões em pé. **Métodos:** estudo experimental, observacional, analítico *in vitro*. Realizado nos laboratórios: anatomia patológica e biologia: 40 fichas de 2019 a 2021, blocos de parafinas e lâminas contendo cortes histológicos de peças cirúrgicas. Lâminas coradas: Vermelho Congo/ Carbol Fucsina, Grocott e Corante Natural Açai. Identificação sociodemográfica/ e clínica. **Resultado/ Produto:** Corante histológico natural, 8% de polpa de Açai (*Euterpe Oleracea*) e 20% de etanol absoluto foi compatível com os corantes sintéticos no quesito identificação das estruturas do biofilme, Vermelho Congo/ Carbol Fucsina e Natural Açai ($p=0,058$), Matrix Extra Polimérica com o Hematoxilina Eosina e o Natural Açai ($p=0,000$), Hematoxilina Eosina e Natural Açai ($p=0,000$), Cicatrização Hematoxilina Eosina com Natural Açai ($p=0,000$), Hematoxilina Eosina e Natural Açai ($p=0,000$), Necrose com Hematoxilina Eosina com Natural Açai ($p=0,000$). Desenvolvido: “Protocolo de Colorações Histoquímica para Biofilme em peças Cirúrgicas de Lesão de Pé Diabético”. **Conclusão:** o corante natural Açai mostrou-se semelhante a outros corantes, quanto à identificação do biofilme nas biopsias de peças cirúrgicas, dedos de pés diabéticos.

Palavras-chave: 1. Biofilme. 2. Pé diabético. 3. Cicatrização de feridas. 4. Corantes histológicos.

ABSTRACT

Most infections in diabetic feet are caused by bacteria in biofilms that are difficult to diagnose. There are methods for diagnosing biofilms, none of which are standardized for clinical practice. **Objectives:** To identify in vitro the biofilm in biofilms of lesions of surgical pieces of diabetic toes, with synthetic histological stains Hematoxylin Eosin, Congo Red modified with Carbol Fuchsin and Grocott, apply and compare with the Natural dye of Acai; to develop a natural dye to identify the biofilm in surgical pieces of diabetic feet and to develop a protocol to standardize the histochemical stains of biofilm in surgical pieces of foot lesions. **Methods:** experimental, observational, analytical in vitro study. Performed in the laboratories: pathological anatomy and biology: 40 cards from 2019 to 2021, paraffin blocks and slides containing histological sections of surgical specimens. Colored slides: Congo Red / Carbol Fuchsin, Grocott and Natural Acai Coloring. Sociodemographic/and clinical identification. **Result/Product:** Natural histological dye, 8% of Açai pulp (*Euterpe Oleracea*) and 20% of absolute ethanol was compatible with the synthetic dyes in terms of identifying the biofilm structures, Congo Red/Carbol Fuchsin and Natural Açai ($p=0.058$), Extra Polymeric Matrix with Hematoxylin Eosin and Natural Açai ($p=0.000$), Hematoxylin Eosin and Natural Açai ($p=0.000$), Hematoxylin Eosin and Natural Açai ($p=0.000$), Hematoxylin Eosin and Natural Açai ($p=0.000$), Necrosis with Hematoxylin Eosin with Natural Acai ($p=0.000$). Developed: “Protocol of Histochemical Stains for Biofilm in Surgical Pieces of Diabetic Foot Injury”. **Conclusion:** the natural dye Açai was similar to other dyes, regarding the identification of biofilm in biopsies of surgical specimens, diabetic toes.

Keywords: 1. Biofilm. 2. Diabeticfoot. 3. Woundhealing. 4. Coloring Agents.

1 CONTEXTO

O processo de cicatrização de uma ferida aguda é caracterizado por vários estágios até chegar à cura, que ocorre por meio da cicatrização total do tecido lesado. Entretanto, em muitos casos, alguns fatores interferem nesse processo ordenado e, conseqüentemente, a ferida chega a um estágio de cronicidade (CARTER e MYNTTI, 2019).

O biofilme está entre os fatores que levam uma ferida a cronicidade, sua formação acontece quando uma bactéria planctônica (forma livre) fixa a uma superfície num movimento denominado *browniano*, superando as forças eletrostáticas entre o substrato e a parte externa da bactéria, a partir deste momento, outras bactérias começam a se agruparem utilizando as microfibrilas conhecida como pili. Estas bactérias após adesão entre suas células são envolvidas por uma membrana que as protegem chamada de matriz de substâncias poliméricas extracelulares (*extracellular polymeric substances*– EPS), composta por ácido desoxirribonucleico (DNA) extracelular, polissacarídeos, proteínas, fibra amiloide, permitindo a manutenção de nutrientes e orquestrando os gradientes de oxigênio e óxido nítrico da matriz (GONZÁLEZ *et al.*, 2019).

As bactérias presentes na lesão, o local onde se encontram, o tempo e o indivíduo avaliado propiciam a composição do biofilme. Em pacientes com lesão característica de pé diabético é possível encontrar colônias mistas de biofilme contendo bactérias anaeróbicas e aeróbicas convivendo socialmente (KIM *et al.*, 2020).

Estudos recentes sugerem que a maioria das infecções em pés diabéticos (IPD) é causada por bactérias presente no biofilme, embora a infecção em biofilme seja difícil de diagnosticar clinicamente. Pessoas com diabetes apresentam predisposição às úlceras nos pés, que facilmente se tornam crônicas e infectadas devido fatores como profundidade, recorrência, traumas, alterações imunológicas decorrentes do diabetes e em 78% das feridas crônicas é detectado o biofilme (GONZÁLEZ *et al.*, 2019).

Ademais, destaca-se que em feridas crônicas, geralmente, é observada a presença de infecções bacterianas por um período relativamente longo, em virtude de processos de cicatrização defeituosos ou que não ocorreram. Diante disso, nessas feridas são identificados níveis elevados de estresse oxidativo e de inflamação crônica, fatores que ocorrem devido ao influxo contínuo de células inflamatórias que liberam enzimas citotóxicas que proporcionam o aumento dos radicais livres de oxigênio, esse aumento representa complicações graves ao hospedeiro da ferida, já que a principal consequência é a morte celular (MACLEOD e MANSBRIDGE, 2016).

Os microrganismos presentes nos biofilmes podem se apresentarem sem a presença de sintomas clínicos de infecção, além de serem de difícil visualização a olho nu, já que, geralmente, ocorrem em regiões profundas da lesão, assim como o forte encapsulamento bacteriano dificultam a penetração de antibióticos e de sua ação antimicrobiana. Além desses fatos, esses biofilmes podem evoluir para um estágio adaptativo capaz de fornecer maior proteção das bactérias contra os medicamentos específicos e contra o sistema imunológico do hospedeiro (PERCIVAL *et al.*, 2015).

Muitos estudos são feitos sobre a prevalência e o espectro de infecções bacterianas, no entanto, a magnitude das infecções fúngicas em feridas de pé diabético é uma área que tem recebido pouca atenção, pacientes diabéticos podem apresentar infecções puramente bacterianas ou fúngicas ou infecções bacterianas e fúngicas mistas. Isso levanta questões interessantes sobre a contribuição dessas infecções fúngicas dos tecidos profundos para o atraso na cura de feridas em membros inferiores de pessoas com pé diabético, especialmente naqueles poucos que tinham apenas infecções (CHELLAN *et al.*, 2010). Diante destes fatos o diagnóstico de infecções relacionadas ao biofilme continua a ser um desafio, uma vez que, na maioria das infecções, os sinais e sintomas que o paciente apresenta são inespecíficos (RONDAS *et al.*, 2013).

Alguns métodos para detectar biofilme estão descritos na literatura, a escolha de qual se utilizar depende do local em que o biofilme é formado e da amostra que será analisada. A biópsia é considerada o método mais confiável de detectar o biofilme, as amostras de biópsias são coradas para visualização dos agregados microbianos, da matriz extracelular do biofilme e das células do sistema imunológico (SILVA *et al.*, 2021). Em relação às técnicas microscópicas para identificar o biofilme, estas estão cada vez mais modernas exigindo equipamentos de última geração e caros, como exemplos a microscopia fluorescente, microscopia eletrônica associada à microscopia confocal, microscopia confocal a laser de varredura e a microscopia de epifluorescência (HARRISON-BALESTRA *et al.*, 2003).

Apesar de limitada, é possível identificar estruturas do biofilme *in vitro* utilizando técnicas mais acessíveis como a técnica de microscopia de luz associada à técnica de coloração modificada. Utilizando colorações histológicas padrão como a Hematoxilina-Eosina é possível identificar estruturas compatíveis ao biofilme tipo agregado de células e matriz próxima à lesão, já a coloração Vermelho Congo modificado com Carbol Fucsina foi considerado útil na identificação do biofilme com capacidade de identificar a matriz extracelular, diferenciando bactérias de conteúdo de biofilme (PACKERT *et al.*, 2016).

Embora existam diversos métodos de diagnóstico de biofilmes em laboratórios de pesquisa, não existe um protocolo padronizado para tal diagnóstico na prática clínica. Compreender a morfologia bacteriana é imprescindível para sua identificação, já que as bactérias presentes em uma lesão tecidual, com presença de biofilme, podem ser identificadas por meio da coloração *in vitro* (ROCHA *et al.*, 2018). A coloração Hematoxilina-Eosina é uma das técnicas de coloração mais utilizadas na área de histologia e citologia, devido ao seu fácil manuseio e baixo custo. É utilizado para a visualização de células, fibras nervosas espessas e presença de certos microrganismos nos tecidos, como: parasitas, fungos e bactérias, entre outros (MAESTROVIRTUALE, 2022a).

O Vermelho Congo é corante azóico de proteínas formadas por acoplamento de sal diazônio e anel aromático activo, que é capaz de absorver radiação eletromagnética no espectro visível, razão pela qual possui uma cor intensa. É uma substância muito versátil, utilizada como corante para células e tecidos (MAESTROVIRTUALE, 2022b).

Carbol Fucsina é uma mistura de fenol e fucsina básica, usada em procedimentos de coloração de bactérias comumente usada na coloração de micobactérias (TRENTO, 2018).

Como descrito anteriormente em lesões de pé diabéticos também existe a presença de fungos (CHELLAN *et al.*, 2010), e a técnica de microscopia de luz utilizada para identificá-los é denominada de *Grocott*, também chamada de impregnação pela prata, é a mais sensível, sendo largamente utilizada na pesquisa dos elementos fúngicos tanto nos cortes de tecido, quanto nos esfregaços, corando de negro a parede celular, que é visualizada sobre um fundo verde-claro (GAZZONI *et al.*, 2008).

Emmi e Rocha (2001) realizaram pesquisa experimental que desenvolveu a elaboração de evidenciadores formulados com corante Natural de Açaí (antocianinas), fruto existente na diversidade da floraamazônica. Os resultados obtidos demonstraram sua eficácia na evidenciação da placa bacteriana.

Como pigmento majoritário, o açaí apresenta em sua composição antocianinas, as quais são uma alternativa viável em substituição aos corantes sintéticos empregados na formulação de evidenciadores de biofilme apresentando contraste de coloração com a superfície dental e tecidos moles, sendo sua eficácia estatisticamente elevada quando comparada a evidenciadores comerciais (DOMINGUES *et al.*, 2012; ABREU e FERREIRA, 2013).

Atualmente os corantes naturais estão em ascendência relacionados aos corantes sintéticos. Em todos os segmentos industriais, farmacêutico, cosméticos e alimentícios a busca por produtos com menor risco quanto a toxicidade tem aumentado, propiciando a substituição gradativa dos corantes artificiais pelos naturais atendendo o apelo mercadológico (EMMI e ROCHA, 2001)

Apesar de todos os avanços na pesquisa, os microrganismos produtores de biofilme continuam sendo problema de saúde pública, muitas vezes negligenciado em várias áreas da saúde. O diagnóstico de biofilmes é desafiador e de alto custo (SILVA *et al.*, 2021).

Na busca por métodos alternativos de baixo impacto ecológico, com diminuição de resíduos, baixo custo e maior segurança os corantes histológicos naturais alternativos estão cada vez mais sendo utilizados, fazendo importante sua utilização na identificação de microrganismos (UGGERI SOUTO *et al.*, 2013).

Pretende-se com este estudo favorecer o conhecimento adicional aos profissionais de saúde sobre a importância de identificar precocemente o biofilme em lesão de pé diabético, diminuindo o retardamento do processo de cicatrização de feridas e comparar os corantes utilizados atualmente com um corante natural alternativo capaz de detectar o biofilme em lâmina contendo biópsia de lesão proveniente de amputação de pé diabético. Diante desse contexto surgiram as perguntas de pesquisa: Como identificar o biofilme em lâminas contendo cortes histológicos de peças cirúrgicas de dedos do pé diabético utilizando técnica microscópica de luz e qual o melhor corante? Os corantes detectam as estruturas histológicas? O corante Hematoxilina Eosina, congo vermelho com Carbol Fucsina, Grocott e Natural Açáí identificam o biofilme?

2 OBJETIVOS

Identificar *in vitro* o biofilme de biópsias de lesões de peças cirúrgicas de dedos de pé diabético, utilizando as colorações histológicas sintéticas Hematoxilinas Eosina, Vermelho Congo modificado com Carbol Fucsina, e Grocott, aplicar e comparar com o corante Natural de Açaí; desenvolver corante natural para identificar o biofilme em peças cirúrgicas de pés diabéticos e desenvolver protocolo para padronizar as colorações histoquímicas de biofilme em peças cirúrgicas de lesões em pé diabético.

3 MÉTODOS

3.1 Considerações éticas

O presente estudo foi submetido à avaliação ao Comitê de Ética em Pesquisa da Universidade do Vale do Sapucaí (UNIVÁS), Pouso Alegre, MG. Os pesquisadores e as instituições seguiram os preceitos estabelecidos pelo Código de Ética em Pesquisa do Conselho Nacional de Saúde – CNS 466/2012 do Ministério da Saúde, que regulariza pesquisas envolvendo seres humanos. Por ser um estudo retrospectivo não foi possível a autorização do pedido do Termo de Consentimento Livre e Esclarecido, dessa forma foi elaborado o Termo de Dispensa do Consentimento Livre e Esclarecido (Apêndice A) a autonomia, privacidade e o anonimato dos participantes foram respeitados. O estudo foi iniciado após aprovação do Comitê de Ética em Pesquisa da Faculdade de Ciências Médicas Dr. José Antônio Garcia Coutinho da Universidade do Vale do Sapucaí, sob Parecer Consubstanciado nº 4.912.636, CAAE nº 50415721.0.0000.5102 (Anexo A).

As cartas de anuência foram elaboradas para solicitar ao diretor técnico do Hospital das Clínicas Samuel Libânio, responsável pelo laboratório de patologia, a utilização das lâminas com cortes de peças cirúrgicas retiradas de pés diabéticos amputados, carta de anuência ao responsável pelo laboratório de patologia e ao responsável pelo laboratório de histotecnologia, para coloração das lâminas, respectivamente (Apêndices B, C e D).

3.2 Tipo de estudo

Experimental, observacional, analítico e *in vitro*.

3.3 Local

A coleta dos dados das biópsias de peças cirúrgicas de dedos de pés diabéticos e a análise das lâminas foram realizadas no Laboratório de Anatomia Patológica do Hospital das Clínicas Samuel Libânio, Pouso Alegre, MG e a coloração das peças foram realizadas no Laboratório de Biologia no Campus da Unidade Fátima após a autorização dos responsáveis dessas unidades.

3.4 Critérios de inclusão

Biópsias das peças cirúrgicas de dedos de pés diabéticos catalogadas nos anos 2019, 2020 e 2021 que apresentassem as variáveis registradas em prontuário (dados sociodemográficos, resultados clínicos e laboratoriais, resultados clínicos com relação às variáveis: ulceração prévia, amputação prévia e doenças circulatórias).

3.5 Critérios de exclusão

Biópsias das peças cirúrgicas de pacientes diabéticos de outras áreas do corpo.

3.6 Procedimentos para coleta de dados

O projeto foi iniciado no laboratório de patologia do Hospital das Clínicas Samuel Libânio, Pouso Alegre, MG. Foram selecionadas 76 fichas catalogadas de biópsias realizadas entre os anos de 2019, 2020 e 2021, identificadas por números das biópsias realizadas em ordem crescente, nome do paciente, número do prontuário por meio do *software* de gestão hospitalar sistema Tasy (sistema de prontuário eletrônico). Após analisadas uma a uma, foram selecionadas aquelas que descreviam a localização da amputação sendo os dedos dos pés e as que definem amputação de pé diabético selecionadas para o estudo. Para cada biópsia, existe no laboratório de patologia um bloco de parafina contendo o corte histológico e uma lâmina de microscópio com o mesmo corte corado com Hematoxilina e Eosina, identificados pelo ano e pelo número da biópsia. Com o número do prontuário eletrônico foi realizada busca no sistema Tasy, para preencher as informações do formulário com dados do paciente sobre perfil sociodemográfico, clínico, diagnóstico de úlcera em pé diabético e resultado da leitura das lâminas com os corantes (Apêndice E). Após confrontação e confirmação de lesões em dedos de pé diabéticos, foram separados os blocos de parafinas e as lâminas de microscópio correspondentes.

As peças selecionadas foram encaminhadas para o laboratório de biologia da Universidade do Vale do Sapucaí, onde se realizou três cortes horizontais no bloco de parafina, tirando amostras do tecido que foram colocadas em lâminas de microscópio identificadas como lâmina 1, 2, e 3 e 4.

3.7 Processo de coloração das lâminas

Blocos de fragmentos de lesões de dedos de pés diabéticos incluídos em parafina foram seccionados em micrótomo rotativo a 3µm para obtenção de cortes e foram aderidos em lâminas limpas em banho-maria. As lâminas foram submetidas às seguintes etapas para realização dos diferentes protocolos de coloração:

- Desparafinização em estufa a 65°C por 30 minutos, seguido de imersão em três banhos de xilol por 5 minutos cada.
- Hidratação por série alcoólica decrescente: 3 banhos de álcool absoluto, 1 banho de álcool 95% e 1 banho de álcool 70% (1 minuto cada).
- Lavagem em água corrente, por 1 minuto, seguido de lavagem em água destilada, por 1 minuto.

As lâminas com a coloração hematoxilina eosina já estavam coradas conforme rotina do laboratório de anátomo patológico do hospital das clínicas Samuel Libânio.

Lâmina1: Coloração de Hematoxilina Eosina (PACKERT *et al.*, 2016)

- Colocar na solução de hematoxilina por 3 minutos.
- Enxaguar em água corrente da torneira por 5 minutos.
- Colocar em eosina por 2 minutos.
- Enxaguar novamente em água corrente da torneira.
- Desidratar a lâmina através de álcoois graduados (três álcoois absolutos).
- Limpar a lâmina utilizando um processo de desparafinização, sendo submersa ao xilol em três etapas, cada uma com cinco minutos.
- Montar as lâminas com lamínulas.
- Esperar secar.
- Enumerar as lâminas.
- Encaminhar para análise histopatológica.

Lâmina 2: Coloração Vermelho Congo e Carbol Fucsina (PACKERT *et al.*, 2016)

- Preparar o corante Vermelho Congo, misturando a solução estoque de Vermelho Congo 2:1 e solução de Tween a 10% em água.
- Cobrir a lâmina com a solução Vermelho Congo-Tween por 15 minutos.
- Lavar em água destilada por 30 segundos.
- Cobrir a lâmina com solução 10% de Carbol Fucsina por 6 minutos.
- Lavar rapidamente em água destilada.
- Clarificar os cortes por imersão em três banhos de xilol por 1 minuto cada.
- Cobrir a lamínula usando meio de montagem permanente (ex. Balsamo do Canadá).
- Encaminhar para análise histopatológica.

Lâmina 3: Coloração *Grocott* (GROCOTT,1955)

Na coloração de Grocott foi utilizado o kit Easy Path (EP-12-20017), o método citoquímico de Grocott faz uso dos seguintes reagentes:

Reagente A: Ácido Crômico

Reagente B: Prata

Reagente C: Bórax

Reagente D: Cloreto de ouro

Reagente E: Verde Luz

- Colocar 10 gotas de ácido crômico (A) e deixado por 10 minutos.
- Lavar em água corrente por 3 minutos e secar.
- Colocar 10 gotas de bissulfito e deixado por 30 segundos.
- Lavar em água corrente, em seguida em água destilada e secar.
- Em um becker, realizar a junção de 40 ml de água destilada, 40 gotas de metanamina + prata(B) e 20 gotas de bórax (C).
- Colocar a solução obtida e as lâminas dentro de recipiente termorresistente com tampa por 40 minutos em estufa (70° C).
- Lavar as lâminas em água destilada e secar.
- Colocar 10 gotas de cloreto de ouro (D) por 1 minuto.
- Lavar em água corrente e secar.
- Colocar 10 gotas de Verde Luz (E) por 1 minuto.
- Lavar rapidamente em água corrente e secar.
- Por último, desidratar em série de álcool ascendente até o xilol e montar.

Lâmina 4: Corante Natural Açaí

Preparação do corante natural: O corante pode ser preparado a partir da polpa do Açaí (*Euterpe oleracea*) congelada 8%. Para tanto, seguir as etapas:

- Descongelar a polpa em temperatura ambiente
- Adicionar ao volume total de polpa descongelada 20% de etanol absoluto.
- Manter a mistura em ambiente escuro sob leve refrigeração por 48 horas.
- Filtrar a mistura em papel filtro para obtenção do extrato hidroetanólico.
- Realizar a vaporização do extrato em estufa a 55°C por 8 dias para obtenção de pigmentos concentrados.

- O extrato final foi colocado no copo *Becker* de vidro e utilizado como corante.

Coloração:

- Imergir as lâminas no corante de Açaí por 10 minutos.
- Lavar em água corrente
- Desidratar em série alcoólica crescente: álcool 70%, álcool 95%, três banhos de álcool absoluto (1 minuto cada).
- Clarificar em três banhos de xilol.
- Montar em meio permanente (Ex. Balsamo do Canadá)
- Encaminhar para análise histopatológica.

3.8 Análise de coloração das Lâminas

Após a confecção de todas as lâminas, as mesmas foram levadas ao microscópio óptico onde foi realizada a análise das colorações. As identificações das lâminas foram ocultadas de modo que não influenciasse a avaliação. Foram atribuídos valores para qualidade da coloração. Para tanto, foram classificados como 0 (zero), quando não houve a coloração de nenhuma estrutura; 1 (um), quando houve coloração discreta; 2 (dois), quando houve coloração moderada e 3 (três), quando houve coloração acentuada com melhor qualidade.

3.9 Construção do Protocolo

3.9.1 Primeira etapa: Diagnóstico situacional

A ideia de escrever este manual nasceu a partir de observações feitas durante a realização deste trabalho científico. Durante a procura por literaturas que relatassem quais as técnicas de coloração histoquímica e os corantes utilizados para identificar biofilme em lesões, notou-se a escassez de referencial teórico. É importante frisar que o biofilme é uma barreira fundamental para o atraso na cicatrização. Por isso a necessidade de compreender o processo de coloração histoquímica na identificação do biofilme *in vitro* e padronizar as técnicas de coloração histoquímica que os identificam.

3.9.2 Segunda etapa: Levantamento do conteúdo

Foi realizada uma revisão integrativa da literatura. Delimitando-se as seguintes etapas para o desenvolvimento da pesquisa: a identificação do tema e seleção da questão de pesquisa; o estabelecimento de critérios para a inclusão e exclusão de estudos; a definição das informações a serem extraídas dos estudos selecionados e categorização dos estudos; a avaliação dos estudos incluídos na revisão integrativa; a interpretação dos resultados, apresentação da revisão; e a síntese do conhecimento (MENDES *et al.*, 2008).

Objetivou-se responder à seguinte questão norteadora: “Como identificar o biofilme em lâminas contendo cortes histológicos de peças cirúrgicas de dedos do pé diabético utilizando técnica microscópica de luz e qual o melhor corante?”.

Foi efetuada uma revisão integrativa da literatura junto às bases de dados das Ciências da Saúde: MEDLINE, Scientific Eletronic Library Online (SciELO) e Literatura Latino-Americana e do Caribe em Ciências da Saúde (LILACS). Foram utilizados os Descritores controlados em Ciências da Saúde (DeCS): Biofilme, Pé diabético, Cicatrização de feridas e Corantes. A estratégia de busca ocorreu a partir de suas diferentes combinações, adotando-se o operador booleano AND nos idiomas português, espanhol e inglês, dependendo da base pesquisada. Para a seleção das publicações, foram adotados como critérios de inclusão: apenas estudos primários que tenham ligação direta com a temática; disponibilidade na íntegra e artigos originais e publicados entre 2012 e 2022.

Elencaram-se como critérios de exclusão: teses; dissertações; monografias; relatórios técnicos e artigos que, após a leitura do resumo, não se relacionassem com o objeto de estudo proposto, além das publicações que se repetirem nas bases de dados. Fez-se a leitura dos títulos e dos resumos, de modo independente, por dois autores do estudo em tela, para assegurar que os

textos contemplavam a pergunta norteadora da revisão e atendiam aos critérios de inclusão estabelecidos. Em caso de dúvida a respeito da seleção, optou-se por incluir, inicialmente, a publicação e decidir sobre a sua seleção somente após a leitura na íntegra de seu conteúdo.

3.9.3 Terceira etapa: Formulação/montagem do protocolo

As ilustrações e o conteúdo foram desenvolvidos e submetidos ao processo de edição e diagramação, obedecendo a critérios relativos ao conteúdo, à estrutura/organização, linguagem, ao layout e design. Esse processo foi executado por profissional com experiência na área.

A partir desses levantamentos, foi elaborado o Protocolo, que compreende uma sequência descrita em três fases.

3.9.4 Fases para construção do protocolo

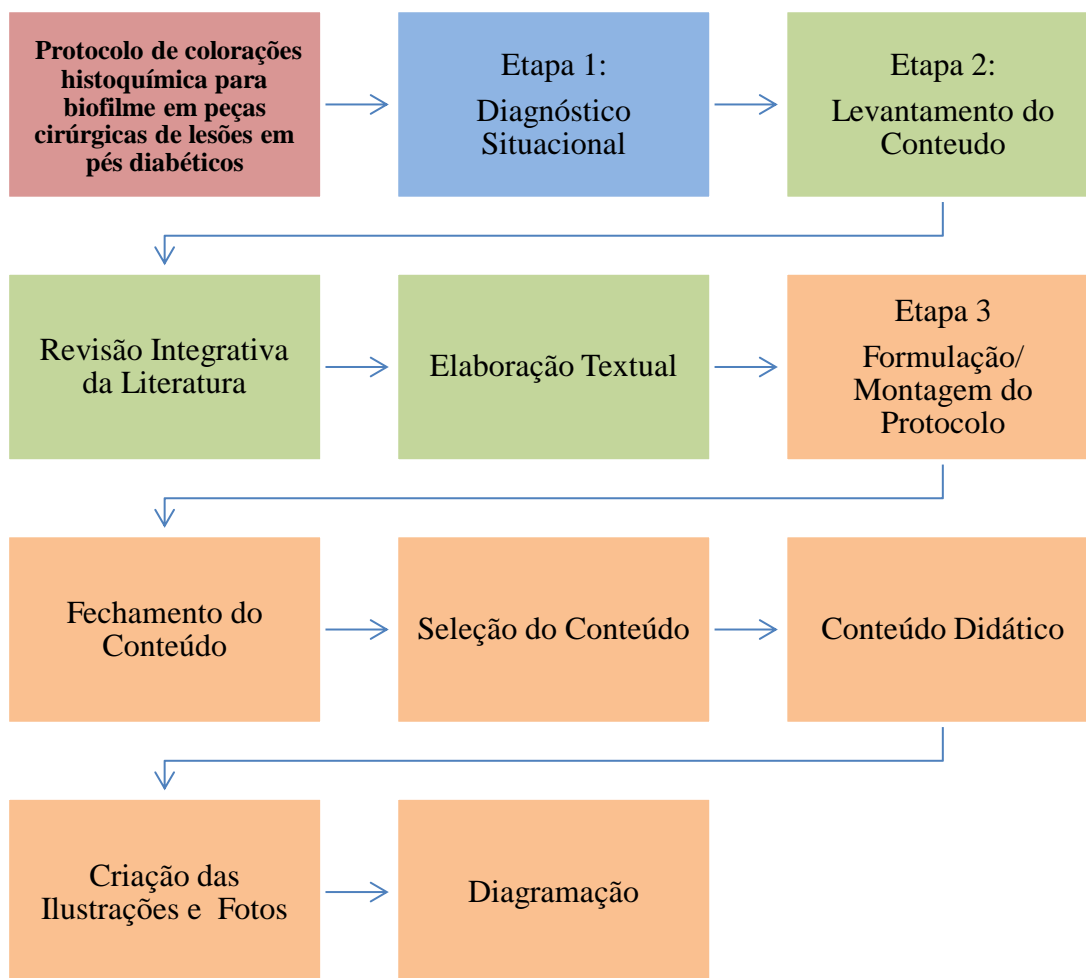


Figura 1 - Processo de construção do “Protocolo de colorações histoquímica para biofilme em peças cirúrgicas de lesões em pés diabéticos”.

3.10 Análise estatística

O tipo de pesquisa é descritivo, com abordagem quantitativa. Na mensuração das frequências absolutas e relativas, a pesquisa quantitativa objetiva dar tratamento estatístico aos dados, com o propósito de identificar tendências, aderências e associações entre as variáveis em estudo (AYRES, 2015).

Neste estudo foi utilizado o teste da razão de verossimilhança do Qui-quadrado para amostras independentes. Trata-se de um teste de hipótese que usa conceitos estatísticos para rejeitar ou não uma hipótese nula (H_0 = As frequências observadas ocorrem na mesma proporção para os diferentes grupos). É um teste estatístico para n amostras cujas proporções das diversas modalidades estão dispostas em tabelas de frequência, sendo os valores esperados deduzidos matematicamente, procurando-se determinar se as proporções observadas nas diferentes categorias ocorrem conforme o esperado ou apresentam alguma tendência. Para realização do teste, foi adotado um nível de significância de p-valor < 0.05 , ou seja, se p-valor < 0.05 aceita-se H_1 = As frequências observadas diferem significativamente para os diferentes grupos. Foi utilizado também o teste t de *Student* para comparação das médias.

Para comparar simultaneamente a média dos tratamentos com a média do tratamento padrão, denominado controle na tentativa de verificar quais tratamentos em tese superaram em desempenho o tratamento controle foi utilizado o teste de *Dunnnett*, um método de comparações múltiplas com um tratamento controle (ANDRADE e OGLIARI, 2007)

Desta forma, os dados coletados foram tabulados, interpretados, processados e analisados por meio da estatística descritiva e inferencial. Para a análise dos dados foram utilizados recursos de computação, por meio do processamento no sistema *Microsoft Excel*, *Statistic Package for Social Sciences* (SPSS) versão 24.0, todos em ambiente Windows 7.

4 RESULTADOS

No total foram analisadas 40 fichas catalogadas de biópsias de peças cirúrgicas, dedos de pés diabéticos e separados os respectivos blocos de parafina, onde foram retirados 03 cortes de cada bloco, totalizando 160 lâminas, sendo 40 corados com Carbol Fucsina e Congo Vermelho, 40 com *Grocott*, 40 com Natural Açai e 40 pré coradas com Hematoxilina Eosina. Na tabela 1 mostra a distribuição dos pacientes com pé diabético segundo as variáveis, idade, sexo, escolaridade e tabagismo. A média de idade dos pacientes amputados com pé diabético foi 68 anos, mediana 69,0, desvio-padrão $\pm 11,21$. Houve predomínio do sexo masculino (75%), com escolaridade de nível fundamental (60%) e não tabagistas (87,5%). O teste Qui-quadrado de *Pearson* aponta que estas frequências destacadas são tendências significativas na amostra estudada, pois o p-valor associado ao teste é menor do que 0.05.

Tabela 1 - Dados sociodemográficos das peças cirúrgicas, dedos de pés diabéticos com relação às variáveis, idade, sexo, escolaridade e tabagismo.

Variável	Média	Desvio Padrão	Mediana	P-Valor ⁽¹⁾
Idade	67.5	11,21 N = 40	69,0 %	
Sexo	Masculino	30	75,0%	0.000*
	Feminino	10	25,0%	
Escolaridade	Fundamental I	4	10,0%	0.000*
	Fundamental II	24	60,0%	
	Ensino Médio	4	10,0%	
	Ensino Superior	1	2,5%	
	Sem informação	7	17,5%	
Tabagismo	Não	35	87,5%	0.000*
	Sim	3	7,5%	
	Sem informação	2	5,0%	

Fonte: Autores da pesquisa (2022).

⁽¹⁾ Teste Qui-quadrado (Wilks' G²) de Pearson para tendência (p-valor<0.05).

*Valores Significativos; NS - Valores Não Significativos.

Os dados clínicos e laboratoriais, mostram que a maioria não faz o uso de insulina (85,0%) e predominou o tipo 2 de diabetes (57,5%). A maioria dos pacientes apresentaram alterações nos resultados de hemoglobina glicada (75,0%), bem como na glicemia em jejum (60,0%), Proteína C Reativa -PCR alterada (67,5%), Velocidade de Hemossedimentação - VHS normal (90%) e leucócitos totais normais (55,0%), demonstrados na tabela 2.

Tabela 2 - Resultados clínicos e laboratoriais das peças cirúrgicas, dedos, de pés diabéticos com relação ao tipo de diabetes e uso de insulina.

Variável	Tipo	N	%	P-Valor ⁽¹⁾
Uso de insulina	Não	34	85,0%	0.000*
	Sim	6	15,0%	
Tipo de Diabetes Mellitus	Tipo 2	23	57,5%	0.301 ^{ns}
	Tipo 1	17	42,5%	
Hemoglobina glicada	Normal	9	22,5%	0.000*
	Alterado	30	75,0%	
Glicemia jejum	Sem informação	1	2,5%	0.000*
	Normal	6	15,0%	
	Pré-diabetes	4	10,0%	
Proteína C- Reativa	Diabetes	24	60,0%	0.000*
	Sem informação	6	15,0%	
	Normal	9	22,5%	
Velocidade de Hemossedimentação	Alterado	27	67,5%	0.000*
	Sem informação	4	10,0%	
	Normal	36	90,0%	
Leucócitos totais	Alterado	4	10,0%	0.203 ^{ns}
	Normal	22	55,0%	
	Alterado	17	42,5%	
	Sem informação	1	2,5%	

Fonte: Autores da pesquisa (2022).

⁽¹⁾ Teste Qui-quadrado (Wilks' G²) de Pearson para tendência (p-valor<0.05).

*Valores Significativos; NS – Valores Não Significativos.

Quanto à presença de doenças circulatórias, no quesito alterações Macrovasculares, a maioria dos registros estavam sem descrição (n=29), e excluindo-se este item, houve predomínio de Doença Vascular Periférica – DAP (10,0%). Já no quesito alterações Microvasculares, cerca de 37 pacientes não apresentavam este item descrito, seguido de Nefropatia diabética (5,0%). Com relação à ulceração e à amputação prévias, ambos se apresentaram em 97,5% dos pacientes de acordo com a Tabela 3.

Tabela 3 -Ulceração prévia, amputação prévia e doenças circulatórias das peças cirúrgicas, dedos de pés de diabéticos

Variável	Tipo	N	%	P-Valor ⁽¹⁾
Macrovascular	AM*	2	5,0%	0.265
	AVC**	2	5,0%	
	DAP***	4	10,0%	
	Outro	3	7,5%	
	Sem descrição	29	72,5%	
Microvascular	Retinopatia	1	2,5%	-
	Nefropatia diabética	2	5,0%	
	Sem descrição	37	92,5%	
Ulceração prévia	Sim	39	97,5%	0.000*
	Sem descrição	1	2,5%	
Amputação prévia	Sim	39	97,5%	0.000*
	Não	0	0,0%	
	Sem descrição	1	2,5%	

Fonte: Autores da pesquisa (2022).

⁽¹⁾ Teste Qui-quadrado (Wilks' G²) de Pearson para tendência (p-valor<0.05).

*Valores Significativos; NS - Valores Não Significativos.

O teste aplicado na análise da tabela 4 identifica que a concordância entre o Corante Vermelho Congo associado ao Carbol Fucsina e Corante Natural Açai é significativa, p=0,000, ou seja, não há diferença significativa na presença de bactéria no biofilme apresentada pelos dois experimentos.

Tabela 4 - Comparação entre presença de bactéria no biofilme com o Corante Vermelho Congo associado ao Carbol Fucsina (CVCCF) e presença de Bactéria Biofilme com Corante Natural Açai (CNA) nas peças cirúrgicas, dedos de pés diabéticos.

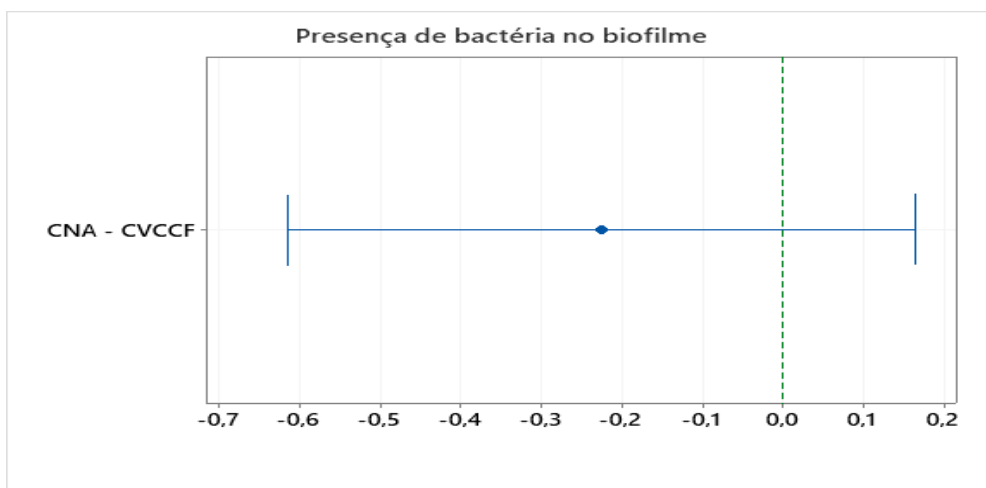
Presença de bactéria no biofilme	CVCCF		CNA		Valor de p concordância significativa	Valor de p Teste Qui-quadrado para proporções
		%		%		
Ausente	18	45	24	60	0,000	0,103
Discreto	14	35	8	20		
Moderado	5	12,5	8	20		
Acentuado	3	7,5	0	0		

Fonte: Autores de pesquisa (2022).

Teste de Concordância categoria ordinal (p-valor<0.05).

Teste Qui-quadrado (Wilks' G²) de Pearson para tendência (p-valor<0.05).

A Figura 2 mostra que a linha vertical corta os intervalos, isso significa que não pode se afirmar que os corantes não são diferentes.

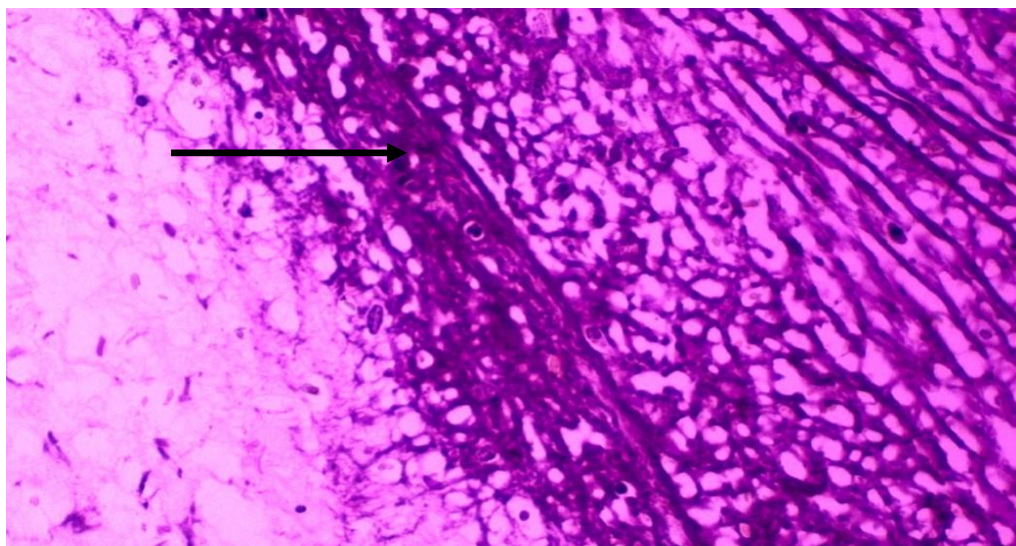


Teste: *Dunnett*

Fonte: Autores da pesquisa (2022).

Figura 2 - Comparação entre Presença de bactéria no biofilme com o Corante Vermelho Congo junto ao Corante Carbol Fucsina (CVCCF) x Presença de bactéria no biofilme com corante Natural Açáí (CNA), nas peças cirúrgicas de pés de diabéticos.

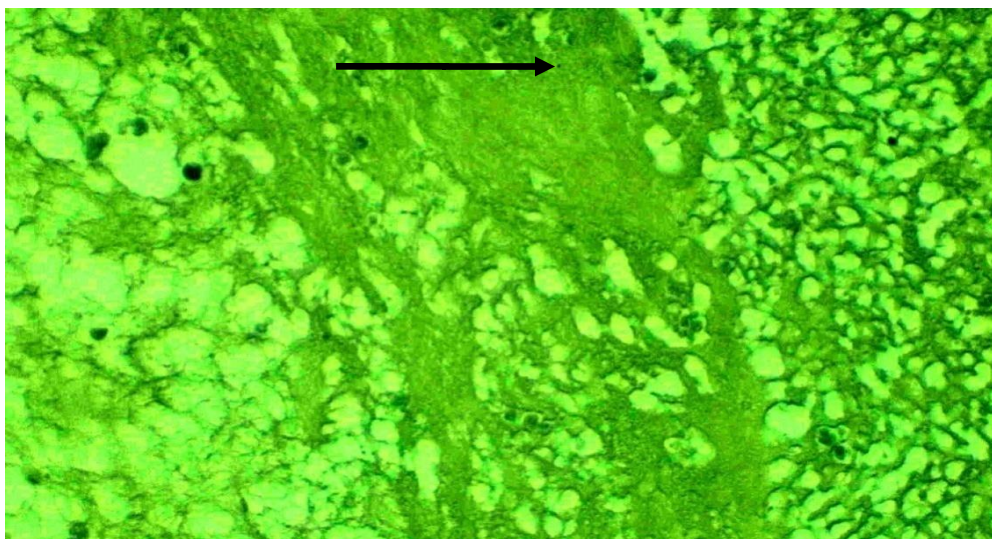
A lâmina histológica de dedos de pés diabéticos com o corante Congo Vermelho e Carbol Fucsina com presença da bactéria no biofilme está demonstrado na Figura 3.



Fonte: Autores de pesquisa (2022).

Figura 3 - Coloração Congo Vermelho e Carbol Fucsina em biópsia de lesões de peças cirúrgicas, dedos em pé diabético - A seta indica bactéria no biofilme, utilizando microscópio óptico com ampliação de 40 X.

A lâmina histológica de pés diabéticos com o corante Natural de Açaí mostra a presença da bactéria no Biofilme na Figura 4.



Fonte: Autores de pesquisa (2022).

Figura 4 - Coloração Natural Açaí em biópsia de lesões de peças cirúrgicas em pé diabético - A seta indica bactéria no biofilme, utilizando microscópio óptico com ampliação de 40 X.

A concordância entre o Corante Vermelho Congo com o Carbol Fucsina e o Corante Natural Açaí é significativa, $p = 0,058$, ou seja, há uma tendência muito forte de serem igual na presença de bactéria no tecido apresentada pelos dois experimentos, apesar de ser mínima, é demonstrada na tabela 5.

Tabela 5 - Comparação entre presença de bactéria no tecido com Corante Vermelho Congo associado com Corante Carbol Fucsina (CVCCF) x Presença de bactéria no tecido com Corante Natural Açaí (CNA), nas peças cirúrgicas de pés de diabéticos.

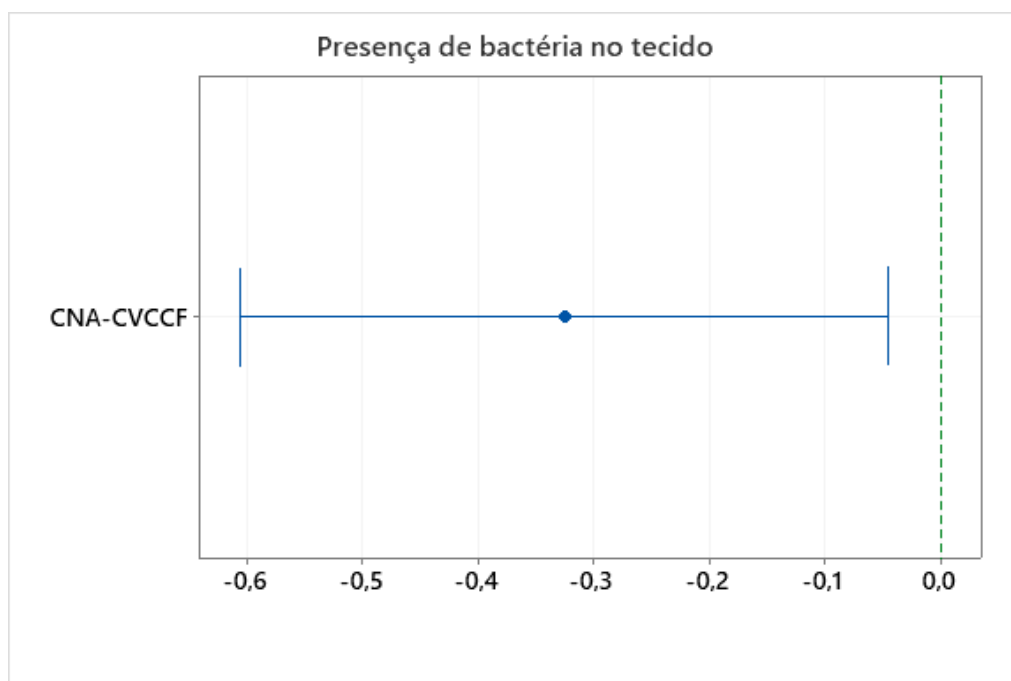
Presença de bactéria no tecido	CVCCF	%	CNA	%	Valor de p para concordância significativa	Valor de p Teste Qui-quadrado para proporções
Ausente	2	5,0	14	35,0	0,058	0,002
Discreto	33	82,5	20	50,0		
Moderado	3	7,5	6	15,0		
Acentuado	2	5,0	0	0,0		

Fonte: Autores pesquisa (2022).

Teste de Concordância categoria ordinal (p -valor <0.05).

Teste Qui-quadrado (Wilks' G^2) de Pearson para tendência (p -valor <0.05).

A Figura 5 mostra a linha fora do intervalo entre o Corante Natural Açaí e o Corante Vermelho Congo com Corante Carbol Fucsina, mas muito próxima isto representa que há uma tendencia muito forte deles serem iguais, para análise de comparação pelo teste de Dunnett.

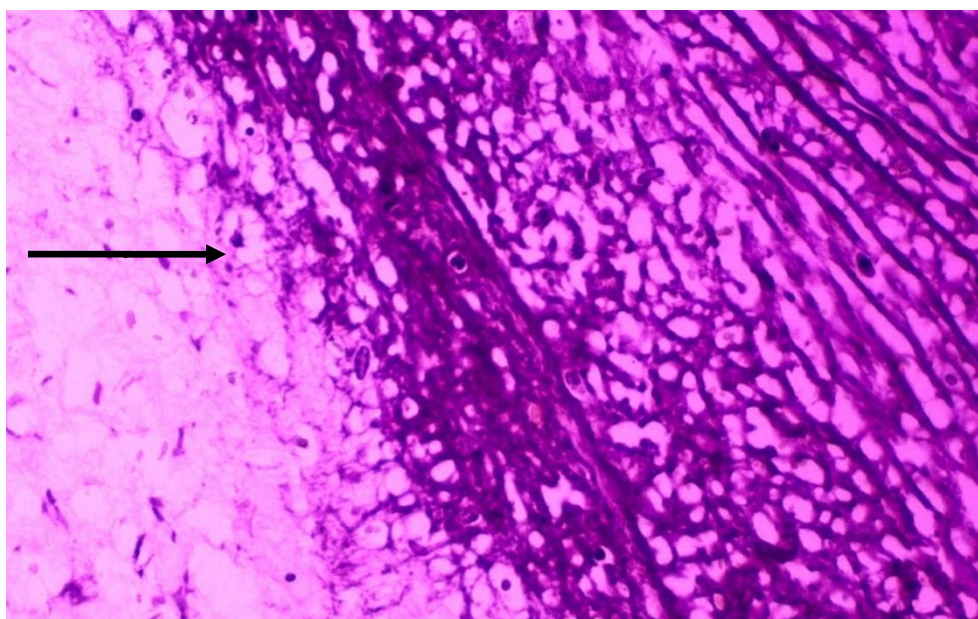


Teste: *Dunnett*

Fonte: Protocolo de pesquisa (2022).

Figura 5 - Comparação entre presença de bactéria no tecido com Corante Congo Vermelho com Corante Carbol Fucsina (CVCCF) x Presença de bactéria no tecido com Corante Natural Açai (CNA), nas peças cirúrgicas de dedos de diabéticos.

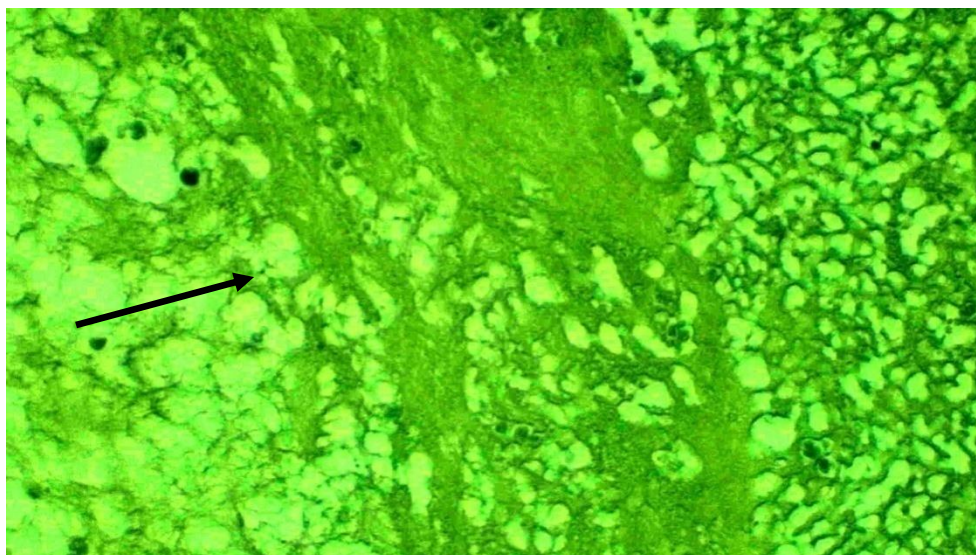
A lâmina histológica de dedos em pés diabéticos com o corante Congo Vermelho e Carbol Fucsina demonstra a bactéria no tecido como apresenta a Figura 6.



Fonte: Autores da pesquisa (2022).

Figura 6 - Coloração Congo Vermelho com Corante Carbol Fucsina em biópsia de dedos de peças cirúrgicas em pé diabético - A seta indica bactéria no tecido, dentro do espaço intersticial utilizando microscópio óptico com ampliação de 40 X.

A lâmina histológica de dedos de pés diabéticos com o Corante Natural Açai mostra a presença da bactéria no tecido dentro do espaço intersticial como apresentado na Figura 7.



Fonte: Autores da pesquisa (2022).

Figura 7 - Coloração Natural Açai em biópsia de lesões de peças cirúrgicas, dedos em pé diabético - A seta indica bactéria no tecido, dentro do espaço intersticial, utilizando microscópio óptico com ampliação de 40 X.

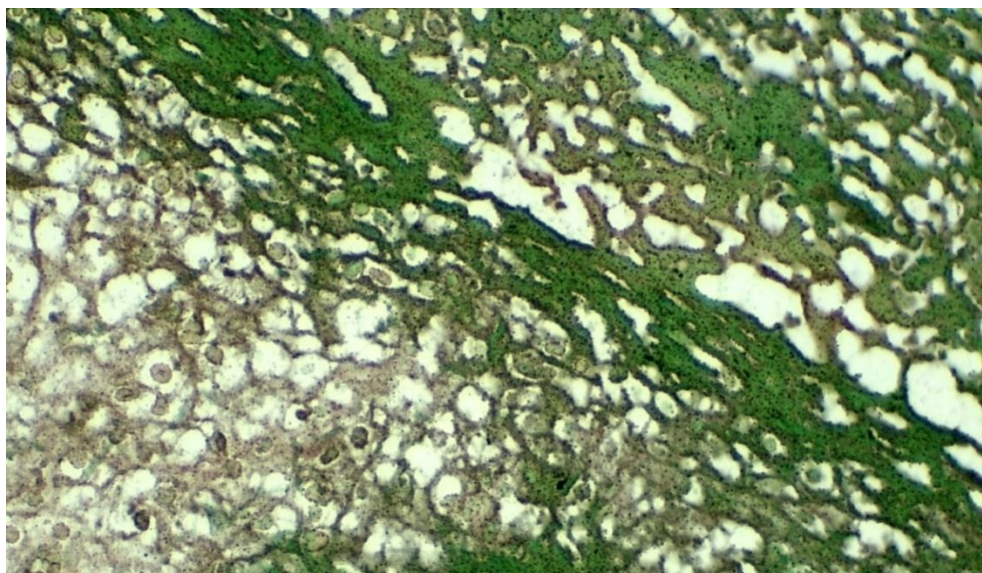
Na Tabela 6 é demonstrado que os dois corantes, *Grocott* e Natural de Açai, possuem resultados idênticos e iguais a 0, indicando ausência de fungos no tecido, valor de $p=1,000$ (considerando mesmo corpo analisado em lâminas diferentes pelo mesmo observador).

Tabela 6 - Comparação entre Presença de Fungos no Biofilme com a coloração de *Grocott* (GR) x Presença de Fungos no Biofilme com coloração Natural Açai (NA).

Presença de fungo no biofilme	GR	%	CNA	%	Valor de p
Ausente	40	100	40	100	1,000

Fonte: Autores da pesquisa (2022).
Teste de proporção Fisher.

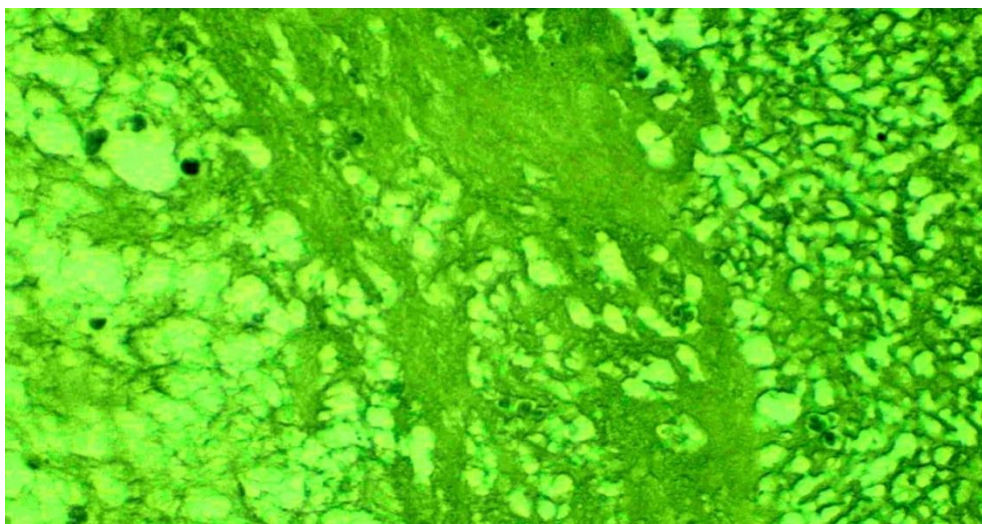
Na lâmina histológica de dedos de pés diabéticos com o Corante *Grocott* não foi observada o fungo, demonstrado na Figura 8.



Fonte: Autores da pesquisa (2022).

Figura 8 - Coloração *Grocott* em biópsia de lesões de peças cirúrgicas em pé diabético – Não foi observado fungos, utilizando microscópio óptico com ampliação de 40 X.

Na figura 9, a lâmina histológica de dedos em pés diabéticos com o Corante Natural Açai não foi observado fungo.



Fonte: Autores da pesquisa (2022).

Figura 9 - Coloração Natural Açai em biópsia de lesões de peças cirúrgicas, dedos de pé diabético – Não foi observado fungos, utilizando microscópio óptico com ampliação de 40 X.

Na tabela 7 a concordância entre presença da Matrix extra polimérica com o Corante Hematoxilina Eosina (HE) e a presença da Matrix extra polimérica com o Corante Natural Açai (NA) é significativa, Valor de $p = 0,000$, ou seja, não há diferença significativa na presença de matriz de substâncias poliméricas extracelulares no biofilme apresentada pelos dois experimentos.

Tabela 7 - Comparação entre presença de matriz de substâncias poliméricas extracelulares no biofilme com Corante Hematoxilina Eosina (HE) x presença de matriz de substâncias poliméricas extracelulares no biofilme com Corante Natural Açaí (NA) nas peças cirúrgicas de dedos de pés de diabéticos.

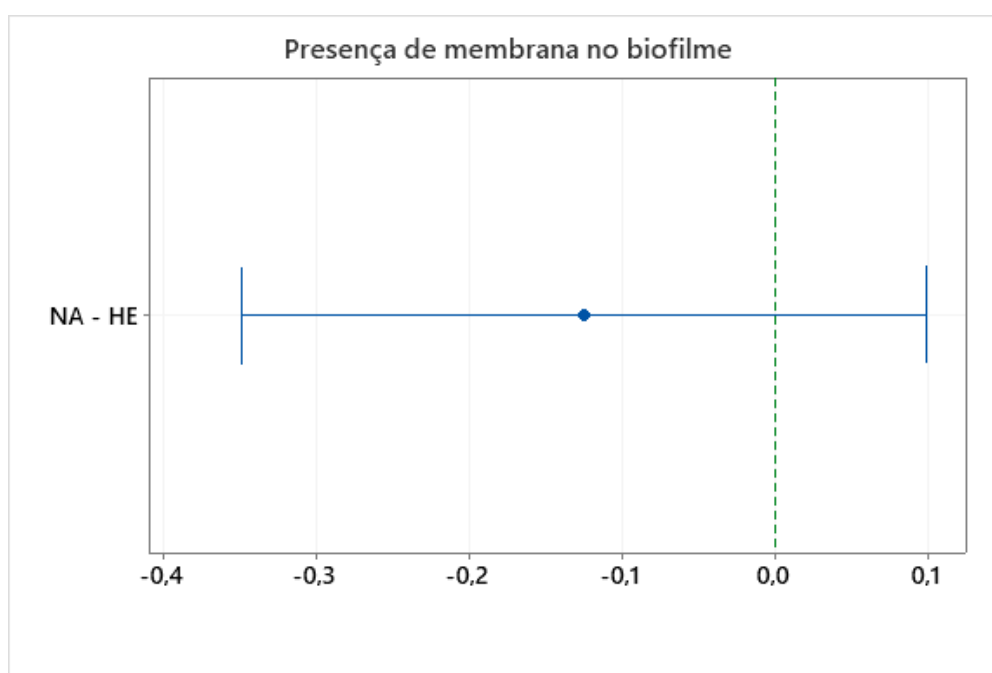
Presença da matriz de substâncias poliméricas extracelulares	HE		CNA		Valor de p para concordância significativa	Valor de p Teste Qui-quadrado para proporções
	HE	%	CNA	%		
Ausente	18	45,0	23	57,5	0,000	0,263
Discreto	22	55,0	17	42,5		
Moderado	0	0	0	0		
Acentuado	0	0	0	0		

Fonte: Autores de pesquisa (2022).

Teste de Concordância categoria ordinal (p-valor<0.05).

Teste Qui-quadrado (Wilks' G²) de Pearson para tendência (p-valor<0.05).

A Figura 10 mostra a linha cortando o intervalo entre o Corante Natural Açaí e o corante Hematoxilina e Eosina, isto representa que não se pode afirmar que são diferentes.

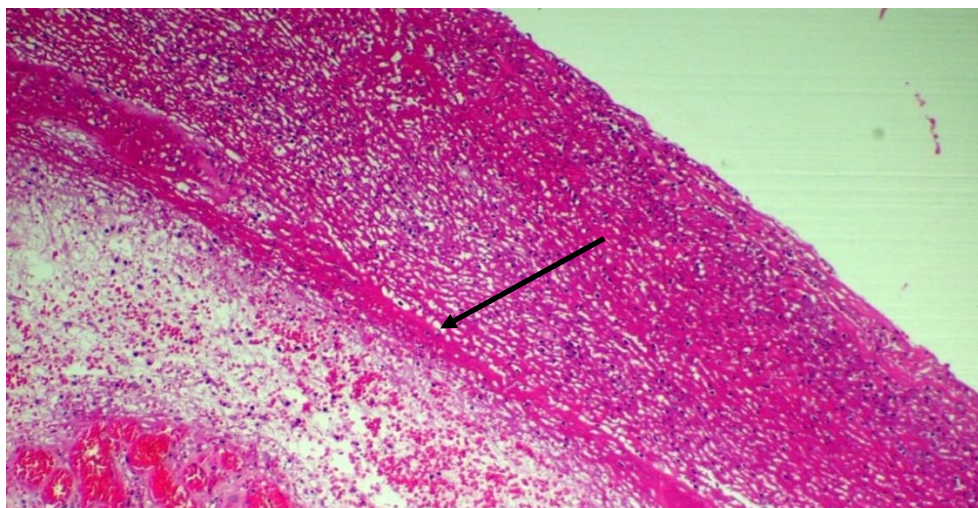


Teste: *Dunnett*

Fonte: Autores da pesquisa (2022).

Figura 10 - Comparação entre presença de matriz de substâncias poliméricas extracelulares no biofilme com Corante Hematoxilina Eosina (HE) x presença de matriz de substâncias poliméricas extracelulares no biofilme com Corante Natural Açaí (NA) nas peças cirúrgicas de pés de diabéticos.

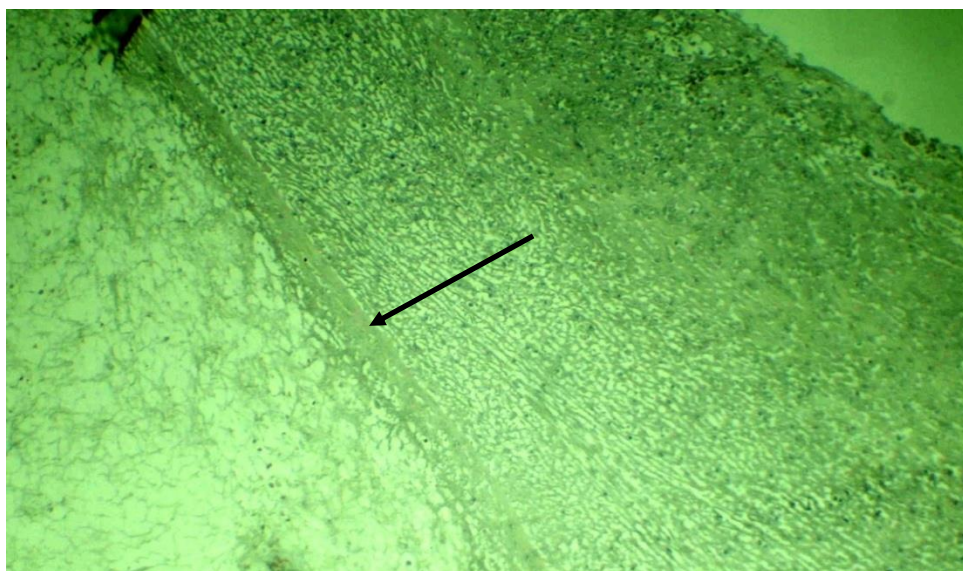
Na figura 11 a lâmina histológica de dedos de pés diabéticos com o Corante Hematoxilina Eosina observa-se a presença da Matriz extra celular.



Fonte: Autores da pesquisa (2022).

Figura 11 - Coloração Hematoxilina Eosina em biópsia de lesões de peças cirúrgicas em pé diabético – A seta indica presença da matriz de tecido conjuntivo frouxo em proliferação utilizando microscópio óptico com ampliação de 100 X.

Na figura 12 a lâmina histológica de dedos de pés diabéticos com o Corante Natural observa-se a presença da Matriz extra celular.



Fonte: Autores da pesquisa (2022).

Figura 12 - Coloração Natural Açaí em biópsia de lesões de peças cirúrgicas em pé diabético – A seta indica presença da matriz de tecido conjuntivo frouxo em proliferação utilizando microscópio óptico com ampliação de 10 X.

Tabela 8 - Comparação entre Espessura do Biofilme com Corante Hematoxilina Eosina *versus* Espessura do Biofilme com Corante Natural Açai nas peças cirúrgicas, dedos de pés diabéticos.

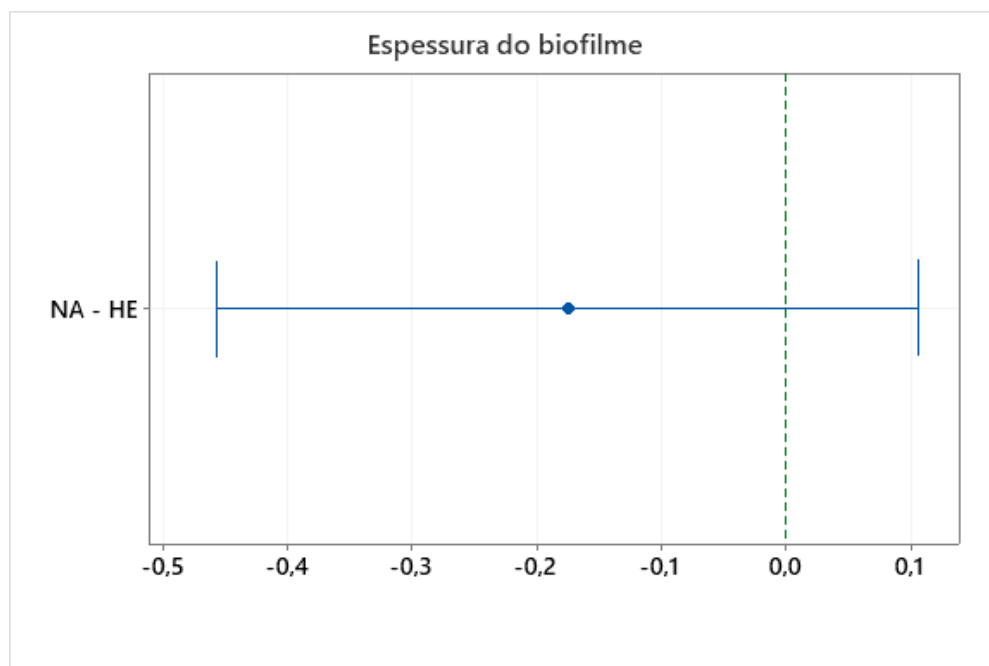
Espessura do Biofilme	HE	%	CNA	%	Valor de p para concordância significativa	Valor de p Teste Qui-quadrado para proporções
Ausente	18	45,0	23	57,5	0,000	0,461
Discreto	18	45,0	15	37,5		
Moderado	4	10,0	2	5,0		
Acentuado	0	0	0	0		

Fonte: Autores da pesquisa (2022).

Teste de Concordância categoria ordinal (p-valor<0.05).

Teste Qui-quadrado (Wilks' G²) de Pearson para tendência (p-valor<0.05).

A Figura 13 mostra a linha vertical dentro do intervalo entre o Corante Natural Açai e o Corante Hematoxilina Eosina, isto representa que não se pode afirmar que são diferentes.

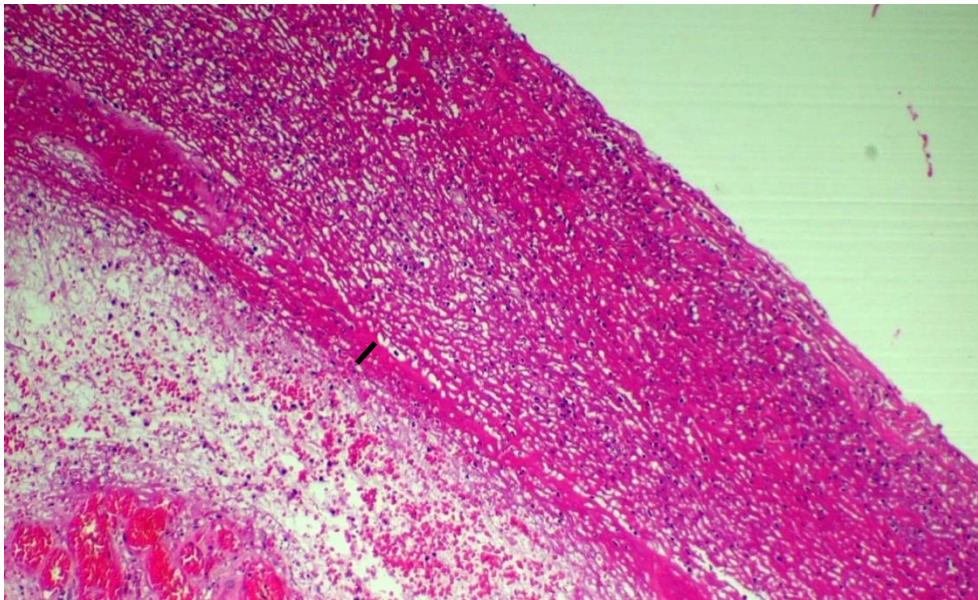


Teste: *Dunnett*

Fonte: Autores da pesquisa (2022).

Figura 13 - Comparação entre Espessura do Biofilme com Corante Hematoxilina Eosina *versus* Espessura do Biofilme com Corante Natural Açai nas peças cirúrgicas, dedos de pés diabéticos.

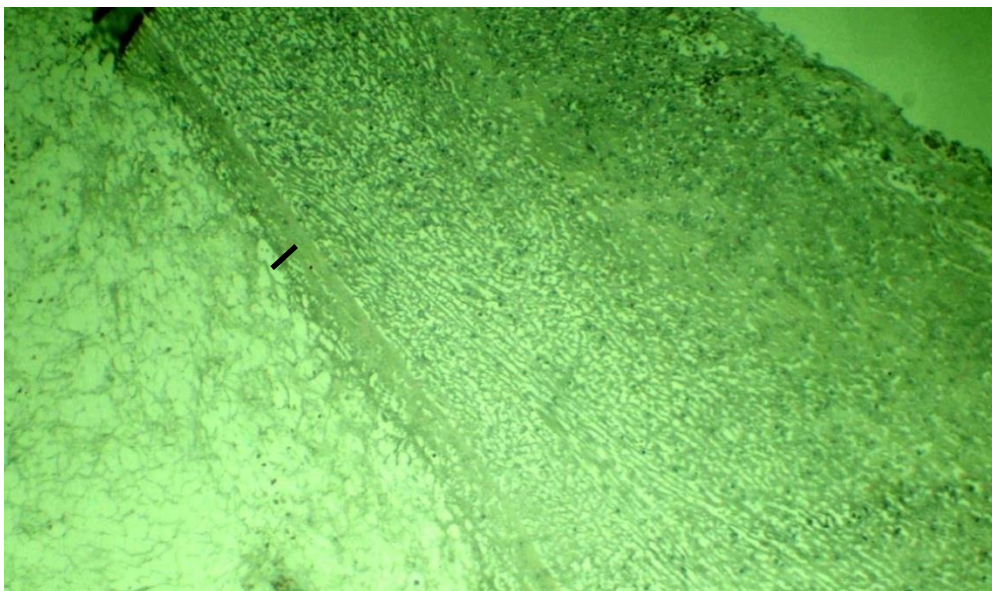
Na figura 14 a lâmina histológica de dedos de pés diabéticos com o Corante Hematoxilina Eosina observa-se a espessura do biofilme.



Fonte: Autores da pesquisa (2022).

Figura 14 - Coloração Hematoxilina Eosina em biópsia de lesões de peças cirúrgicas em pé diabético – A seta indica espessura do biofilme de 0.5mm utilizando microscópio óptico com ampliação de 10 X.

Na figura 15 a lâmina histológica de dedos de pés diabéticos com o Corante Hematoxilina Eosina observa-se a espessura do biofilme.



Fonte: Autores da pesquisa (2022).

Figura 15 - Coloração Natural Açaí em biópsia de lesões de peças cirúrgicas, dedos em pé diabético – A seta indica espessura do biofilme de 0.5mm utilizando microscópio óptico com ampliação de 10 X.

A concordância entre Cicatrização com Corante Hematoxilina Eosina e Cicatrização com Corante Natural Açai é significativa, Valor de $p=0,000$, ou seja, não há diferença significativa na Cicatrização apresentada pelos dois experimentos, demonstrada na tabela 9.

Tabela 9 - Comparação entre Cicatrização com Corante Hematoxilina Eosina x Cicatrização com Corante Natural Açai nas peças cirúrgicas, dedos de pés diabéticos.

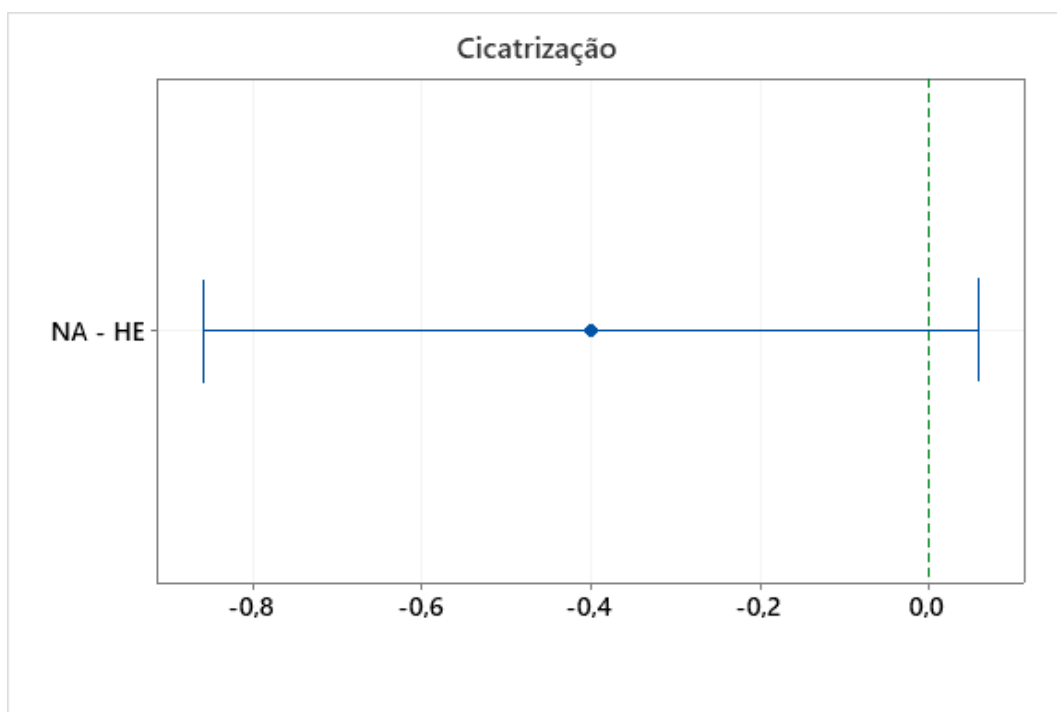
Cicatrização	HE	%	CNA	%	Valor de p para concordância significativa	Valor de p Teste Qui-quadrado para proporções
Ausente	17	42,5	22	55,0	0,000	0,122
Discreto	4	10,0	5	12,5		
Moderado	14	35,0	13	32,5		
Acentuado	5	12,5	0	0,0		

Fonte: Autores da pesquisa (2022).

Teste de Concordância categoria ordinal (p -valor < 0.05).

Teste Qui-quadrado (Wilks' G^2) de Pearson para tendência (p -valor < 0.05).

A Figura 16 mostra a linha vertical dentro do intervalo entre o Corante Natural Açai e o Corante Hematoxilina Eosina, isto representa que não se pode afirmar que são diferentes.



Teste: *Dunnnett*

Fonte: Autores da pesquisa (2022).

Figura 16 - Coloração Hematoxilina Eosina em biópsia de lesões de peças cirúrgicas, dedos, em pé diabético – A seta indica espessura do biofilme de 0.5mm utilizando microscópio óptico com ampliação de 10 X.

Na Tabela 10 a concordância entre reepitelização com Corante Hematoxilina Eosina e Corante Natural Açai é significativa, Valor de $p=0,000$, ou seja, não há diferença significativa na reepitelização com Corante apresentada pelos dois experimentos.

Tabela 10 - Comparação entre Reepitelização com Corante Hematoxilina Eosina (HE) *versus* Reepitelização com Corante Natural Açai (CNA) nas peças cirúrgicas, dedos, de pés diabéticos.

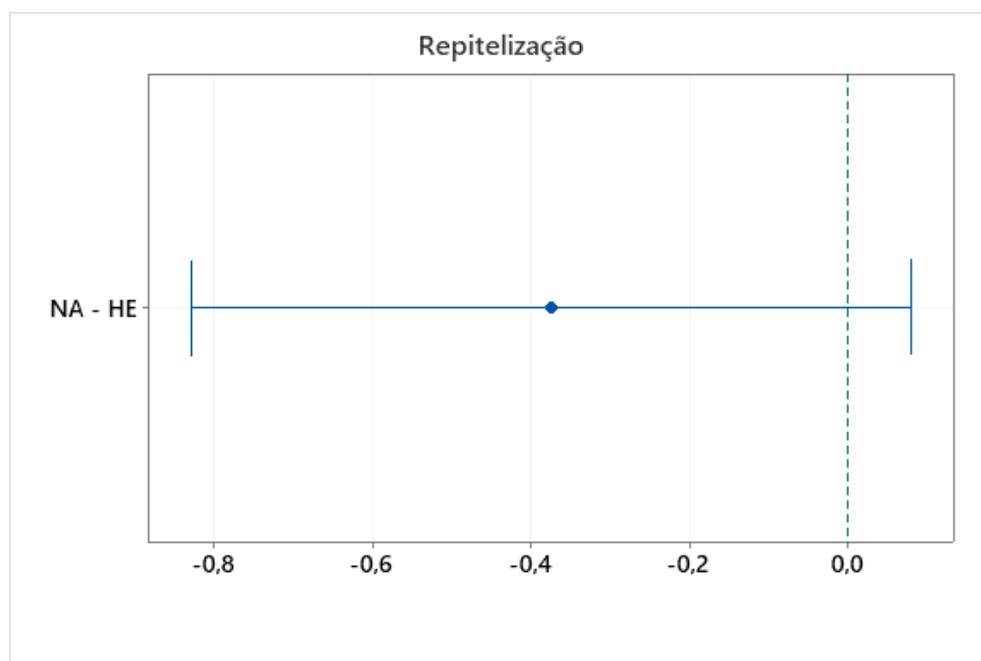
Reepitelização	HE	%	CNA	%	Valor de p para concordância significativa	Valor de p Teste Qui-quadrado para proporções
Ausente	18	48,7	23	57,5	0,000	0,287
Discreto	7	18,9	6	15,0		
Moderado	9	24,3	11	27,5		
Acentuado	3	8,1	0	0,0		

Fonte: Autores da pesquisa (2022).

Teste de Concordância categoria ordinal (p -valor <0.05).

Teste Qui-quadrado (Wilks' G^2) de Pearson para tendência (p -valor <0.05).

A Figura 17 mostra a linha vertical dentro do intervalo entre o Corante Natural Açai e o Corante Hematoxilina Eosina, isto representa que não se pode afirmar que são diferentes.



Teste: *Dunnett*

Fonte: Autores da pesquisa (2022).

Figura 17 - Comparação entre reepitelização com Corante Hematoxilina Eosina (HE) *versus* reepitelização com Corante Natural Açai (NA) nas peças cirúrgicas, dedos, de pés diabéticos.

A concordância entre necrose com Corante Hematoxilina Eosina e necrose com Corante Natural Açai é significativa, Valor de $p=0,000$, ou seja, não há diferença significativa na necrose apresentada pelos dois corantes como demonstrado na Tabela 11.

Tabela 11 - Comparação entre Necrose com corante Hematoxilina Eosina (CHE) *versus* Necrose Corante Natural Açai (CNA) nas peças cirúrgicas, dedos, de pés diabéticos.

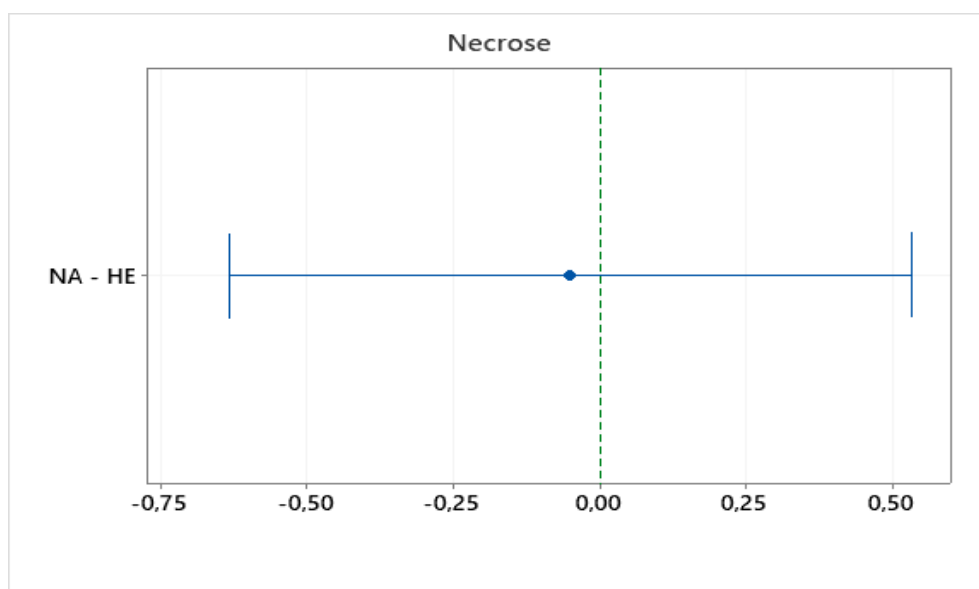
Necrose	HE	%	CNA	%	Valor de p para concordância significativa	Valor de p Teste Qui-quadrado para proporções
Ausente	13	32,5	13	32,5	0,000	0,951
Discreto	2	5,0	2	5,0		
Moderado	8	20,0	10	25,0		
Acentuado	17	42,5	15	37,5		

Fonte: Autores da pesquisa (2022).

Teste de Concordância categoria ordinal (p -valor <0.05).

Teste Qui-quadrado (Wilks' G^2) de Pearson para tendência (p -valor <0.05).

A Figura 18 mostra a linha vertical dentro do intervalo entre o Corante Natural Açai e o Corante Hematoxilina Eosina, isto representa que não se pode afirmar que são diferentes.

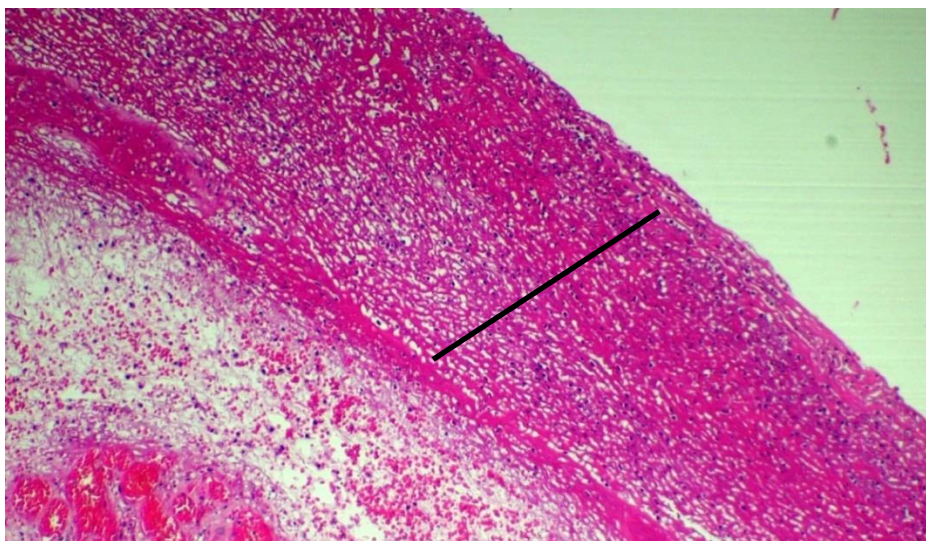


Teste: *Dunnett*

Fonte: Autores da pesquisa (2022).

Figura 18 - Comparação entre necrose com Corante Hematoxilina Eosina (HE) X necrose Corante Natural Açai (NA) nas peças cirúrgicas, dedos, de pés diabéticos.

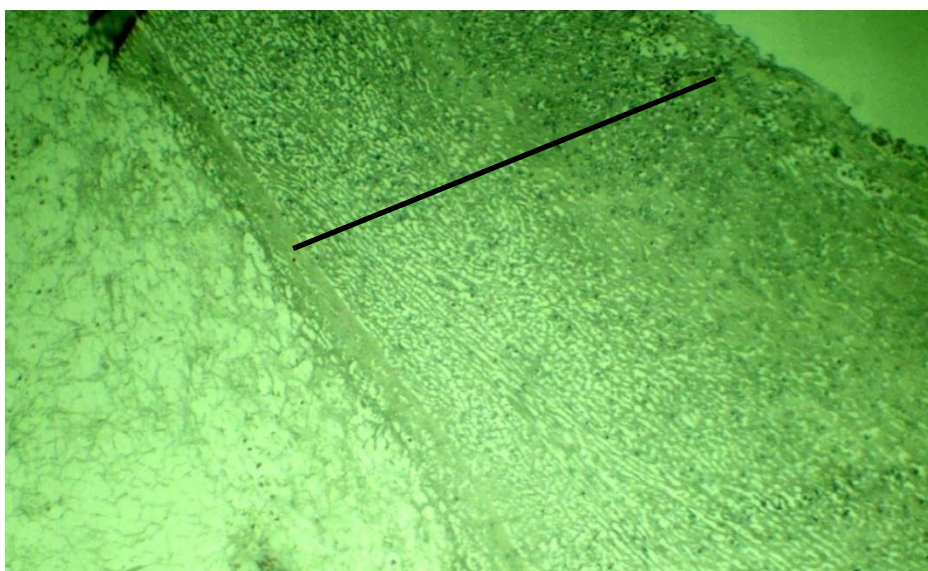
Na figura 19 a lâmina histológica de dedos de pés diabéticos com o Corante Hematoxilina Eosina observa-se a presença de Necrose.



Fonte: Autores da pesquisa (2022).

Figura 19 - Coloração Hematoxilina Eosina em biópsia de lesões de peças cirúrgicas, dedos de pé diabético – A seta indica Necrose utilizando microscópio óptico com ampliação de 10 X.

Na figura 20 a lâmina histológica de pés diabéticos com o Corante Natural Açai observa-se necrose.



Fonte: Autores da pesquisa (2022).

Figura 20 - Coloração Natural Açai em biópsia de lesões de peças cirúrgicas em pé diabético, dedos– A seta indica necrose utilizando microscópio óptico com ampliação de 10 X.

4.1 Produtos

4.1.1 Corante histológico Natural Açai

Um dos produtos desenvolvido é o corante histológico natural composto por 8% de polpa de Açai (*Euterpe Oleracea*) e 20% de etanol absoluto. A formulação foi colocada em copo Becker de vidro e utilizada para corar 40 lâminas das peças cirúrgicas de lesões nos dedos de pés diabéticos.




Figura 21- Produto: Corante Histológico Natural de Açai

4.1.2 Pedido de Registro de Patente no Instituto Nacional Propriedade Intelectual (INPI)

4.1.3 Protocolo de Colorações Histoquímicas para Biofilme em Peças Cirúrgicas de Lesões em Pés Diabéticos


**PROTOCOLO DE
COLORAÇÕES HISTOQUÍMICAS
PARA BIOFILME EM PEÇAS
CIRÚRGICAS DE LESÕES
EM PÉS DIABÉTICOS**

2022

**UNIVERSIDADE DO VALE DO SAPUCAÍ
MESTRADO PROFISSIONAL EM CIÊNCIAS APLICADAS À SAÚDE**

**PROTOCOLO DE COLORAÇÕES
HISTOQUÍMICAS PARA BIOFILME EM
PEÇAS CIRÚRGICAS DE LESÕES EM
PÉS DIABÉTICOS**

Pouso Alegre - MG
2022



Mendes, Livia Rocha Martins.

Protocolo de colorações histoquímicas para biofilme em peças cirúrgicas de lesões em pés diabéticos / Livia Rocha Martins Mendes, Diba Maria Sebba Tosta de Souza, Fiorita Gonzales Lopes, Mundim e Rodrigo Machado Pereira. – Pouso Alegre: Univás: 2022. 24p. : il.

ISBN: 978-85-67647-87-6

Formato: Papel

1. Biofilme. 2. Pé diabético. 3. Cicatrização de feridas. 4. Corantes. I. Souza, Diba Maria Sebba Tosta de. II. Mundim, Fiorita, Gonzales Lopes. III. Pereira, Rodrigo Machado. IV. Título.

CDD – 616.462

É permitida a reprodução parcial ou total desta obra desde que citada a fonte.

Não é permitida a sua comercialização

**Elaboração: Livia Rocha Martins Mendes
Diba Maria Sebba Tosta de Souza
Fiorita Gonzalez Lopes Mundim
Rodrigo Machado Pereira**

Este Protocolo foi desenvolvido durante o Curso de Mestrado Profissional em Ciências Aplicadas à Saúde do Programa de Pós-Graduação da Universidade do Vale do Sapucaí.

CRIAÇÃO E INFORMAÇÃO

Livia Rocha Martins Mendes

Graduação em Enfermagem pela Faculdade de Ciências da Saúde –UNIVAS
Especialização: Estomaterapia pela UNITAU, Preceptoría no SUS pelo Sirio Libanes,
Atenção Primária a saúde pela Pitágoras e Estratégia de Saúde da Família pela UFMG.
Mestrado Profissional em Ciências Aplicadas à Saúde UNIVAS.
Atualmente atua na Unidade de Saúde da Família no Município de Pouso Alegre /MG.

Diba Maria Sebba Tosta de Souza

Graduação em Enfermagem pela Faculdade de Ciências da Saúde -UNIVAS
Mestrado em Saúde do Adulto pela Escola de Enfermagem da Universidade de
São Paulo. Doutorado em Ciências pelo Programa de Pós-Graduação em Cirurgia
Translacional pela Universidade Federal de São Paulo.
Especialização: Estomaterapia-EEUSP; Formação Pedagógica em Educação
Profissional-Fiocruz e Enfermagem em Centro Cirúrgico e Centro de Material e
Esterilização- UNIVAS
TiSOBEST: Concurso público de titulação-SOBEST.
Professora Adjunta do Curso de Mestrado Profissional Ciências Aplicadas à Saúde, dos
Cursos de Enfermagem e Farmácia da Universidade do Vale do Sapucaí-UNIVÁS.
Membro da Comissão do Núcleo Docente Estruturante do Curso de Enfermagem da
UNIVAS.

Fiorita Gonzalez Lopes Mundim

Graduação em Medicina pela Universidade do Vale do Sapucaí - UNIVÁS
Residência Médica em Anatomia Patológica pelo Hospital das Clínicas Samuel Libânio.
Título de Especialista em Patologia e Citopatologia(SBC/AMB).
Mestrado e Doutorado em Patologia UNIFESP - EPM.
Pós-Graduada em Medicina do Trabalho e Perícia Médica pela Universidade de Brasília.
Pós-Doutoranda em Mastologia pela UNIFESP/EPM.
Professora da Faculdade de Ciências da Saúde da UNIVÁS, nos cursos de Medicina,
Farmácia e Fisioterapia, disciplinas de Histologia e Patologia e na Universidade José
do Rosário Vellano-UNIFENAS, no curso de Medicina, disciplina de Histopatologia e
Cuidados Paliativos e Tanatologia. Anatomopatologista no Hospital das Clínicas Samuel
Libânio da UNIVÁS e no Centro de Patologia Pouso Alegre (CEPAPA).
Professora Orientadora do Mestrado Profissional em Ciências Aplicadas à Saúde da
Universidade do Vale do Sapucaí.

Rodrigo Machado Pereira

Graduação em Ciências Biológicas pela Universidade do Vale do Sapucaí (UNIVÁS)
Especialização em Análises Clínicas (UNIVÁS)
Mestrado em Biociências Aplicada à Saúde pela Universidade Federal de Alfenas
(UNIFAL-MG)
Professor da Universidade do Vale do Sapucaí dos cursos de Ciências Biológicas,
Farmácia, Fisioterapia, Psicologia e Pedagogia.
Coordenador do curso de Ciências Biológicas e do Núcleo de Saúde de cursos de Pós-
Graduação lato sensu.
Membro do Comitê de Ética no Uso de Animais e da Câmara de Extensão.
Responsável pelos Laboratórios de Microscopia e Histotecnologia do Laboratório
MicroBiologia I – Unidade Fátima da Univás.

Equipe de Elaboração:

Lívia Rocha Martins Mendes (Pós- Graduada)

Diba Maria Sebba Tosta de Souza (Orientadora)

Fiorita Gonzalez Mundim(coorientadora)

Rodrigo Machado Pereira (coorientador)

Universidade do Vale do Sapucaí (UNIVAS) Avenida Coronel Alfredo Custódio de Paula -
Centro 37550-000 - Pouso Alegre, MG. www.univas.edu.br

Projeto Gráfico e Diagramação

Cristiane Reis da Silva Costa - 35 99747-9094

cristianereisdasilvacosta@gmail.com

Bibliotecária

Lucilene Marques

Editora

Universidade do Vale do Sapucaí (Univás) Av. Prefeito Tuany Toledo, 470 - Fátima, Pouso
Alegre - MG - CEP: 37554-210

Tiragem: 100 exemplares

*Todos os direitos reservados. É permitida a reprodução total ou parcial desta obra, desde que citada a fonte, que não seja para qualquer fim comercial e que haja autorização prévia, por escrito, do autor.
Distribuição gratuita.*

Sumário

APRESENTAÇÃO	09
INTRODUÇÃO	10
OBJETIVOS	12
OPERACIONALIZAÇÃO	14
ELABORAÇÃO DO PROTOCOLO	14
PROCESSO DE COLORAÇÃO DAS LÂMINAS	15
COLORAÇÃO DE HEMATOXILINA EOSINA	16
COLORAÇÃO VERMELHO CONGO E CARBOL FUCSINA	17
COLORAÇÃO GROCOTT	18
COLORAÇÃO NATURAL AÇAÍ	20
CONCLUSÃO	22
REFERÊNCIAS	23

APRESENTAÇÃO

Este protocolo foi elaborado para profissionais que atuam em laboratório, especificamente no diagnóstico de biofilme em peças cirúrgicas de lesões em pés diabéticos.

O apoio do protocolo descritivo é fundamental, pois oferece informações para capacitação dos profissionais permitindo que os mesmos realizem os procedimentos de forma padronizada.

O biofilme em pé diabético é um tema ainda pouco discutido entre os profissionais que atuam na realização de curativos e cuidados aos portadores de pé diabético.

Embora haja conhecimento sobre o biofilme e seu papel em feridas crônicas, ainda há grande necessidade de capacitação e ampliação do conhecimento sobre identificação e tratamento do biofilme entre os profissionais que cuidam de pacientes com feridas.

O biofilme tem sido definido como uma comunidade de microrganismos que se aderem a uma superfície (biótica ou abiótica) formando um agregado, deixando as bactérias envoltas em uma matriz de exopolissacarídeos. Pacientes diabéticos são mais propensos a desenvolver úlceras no pé e colonização de biofilme devido à fisiopatologia do diabetes.

A implementação do "Protocolo de Colorações Histoquímicas para Biofilme em Peças Cirúrgicas de Lesões em Pés Diabéticos" surgiu a partir da necessidade observada através de experimentos realizados por meio de pesquisas do Mestrado Profissional em Ciências Aplicadas à Saúde do Programa de Pós-Graduação da Universidade do Vale do Sapucaí.

INTRODUÇÃO

O biofilme está entre os fatores que levam ferida a cronicidade, sua formação acontece quando bactérias e fungos planctônicos (livre) fixam a uma superfície num movimento denominado browniano, superando as forças eletrostáticas entre o substrato e a parte externa da bactéria, a partir deste momento outros microorganismos começam a se agruparem com um movimento conhecido como pili(GONZÁLEZ *et al.*, 2019).

A maioria das Infecções em Pés Diabéticos é causada por bactérias em biofilme e o diagnóstico continua a ser um desafio. Existem diversos métodos de diagnóstico de biofilmes, entretanto, nenhum padronizado para diagnóstico na prática clínica(ROCHA *et al.*, 2018).

Diversos métodos para detectar biofilme estão descritos na literatura, a escolha de qual se utilizar depende do local em que o biofilme é formado e da amostra que será analisada. A biopsia é considerada o método mais confiável de detectar o biofilme, as amostras de biopsias são coradas para visualização dos agregados microbianos, da matriz extracelular do biofilme e das células do sistema imunológico (SILVA *et al.*,2021).

Em relação às técnicas microscópicas para identificar o biofilme, estas estão cada vez mais modernas exigindo equipamentos de ultima geração e caros, como exemplos a microscopia fluorescente, microscopia eletrônica associada à microscopia confocal, microscopia confocal a laser de varredura e a microscopia de epifluorescência (BALESTRA *et al.*, 2003)

Apesar de limitada é possível identificar estruturas do biofilme in vitro utilizando técnicas mais acessíveis como a técnica de microscopia de luz associada à técnica de coloração modificada. Utilizando colorações histológicas padrão como a hematoxilina eosina é possível identificar estruturas compatíveis ao biofilme tipo agregado de células e uma matriz próxima a lesão, já a coloração vermelho congo modificado

com carbol fucsina foi considerado útil na identificação do biofilme com capacidade de identificar a matrix extracelular, diferenciando bactérias de conteúdo de biofilme (PACKERT *et al.*, 2016).

Como descrito anteriormente em lesões de pé diabéticos também existe a presença de fungos (CHELLAN *et al.*, 2010), e a técnica de microscopia de luz utilizada para identificá-los é denominada de Grocott, também chamada de impregnação pela prata, é a mais sensível, sendo largamente utilizada na pesquisa dos elementos fúngicos tanto nos cortes de tecido, quanto nos esfregaços, corando de negro a parede celular, que é visualizada sobre um fundo verde-claro (GAZZONlet al, 2008).

A coloração Hematoxilina-Eosina é uma das técnicas de coloração mais utilizadas na área de histologia e citologia, devido ao seu fácil manuseio e baixo custo.É utilizado para a visualização de células, fibras nervosas espessas e presença de certos microorganismos nos tecidos, como: parasitas, fungos e bactérias, entre outros (MAESTROVIRTUALE, 2022a).

O Vermelho Congo é um corante azóico de proteínas formadas por acoplamento de um sal diazônio e um anel aromático activo, que é capaz de absorver radiação eletromagnética no espectro visível, razão pela qual possui uma cor intensa.É uma substância muito versátil, utilizada como corante para células e tecidos (MAESTROVIRTUALE, 2022b).

Carbol Fucsina é uma mistura de fenol e fucsina básica, usada em procedimentos de coloração de bactérias comumente usada na coloração de micobactérias (TRENTO, 2018).

Como pigmento majoritário, o açai apresenta em sua composição antocianinas, as quais são uma alternativa viável em substituição aos corantes sintéticos empregados na formulação de evidenciadores de biofilme apresentando contraste de coloração com a superfície dentale tecidos moles, sendo sua eficácia estatisticamente elevada quando comparada a evidenciadores comerciais (DOMINGUES *et al.*, 2012; ABREU; FERREIRA, 2013).

Emmi e Rocha (2001) realizaram pesquisa experimental que desenvolveu a elaboração de evidenciadores formulados com corante natural de açaí (antocianinas), fruto existente na diversidade da flora amazônica. Os resultados obtidos demonstraram sua eficácia na evidência da placa bacteriana.

Apesar de todos os avanços na pesquisa, os microrganismos produtores de biofilme continuam sendo um sério problema de saúde pública, muitas vezes negligenciado em várias áreas da saúde. O diagnóstico de biofilmes é desafiador, de alto custo (SILVA *et al.*, 2021).

Embora existam diversos métodos de diagnóstico de biofilmes em laboratórios de pesquisa, não existe um protocolo padronizado para tal diagnóstico na prática clínica. Compreender a morfologia bacteriana é imprescindível para sua identificação, já que as bactérias presentes em uma lesão tecidual, com presença de biofilme, podem ser identificadas por meio da coloração *in vitro* (ROCHA *et al.*, 2018).

Na busca por métodos alternativos de baixo impacto ecológico, com diminuição de resíduos, baixo custo e maior segurança os corantes histológicos naturais alternativos estão cada vez mais sendo utilizados, fazendo importante sua utilização na identificação de microrganismos (UGGERI *et al.*, 2013).

Portanto, este protocolo de colorações histoquímicas para biofilme em peças cirúrgicas de lesões em pé diabético.

OBJETIVOS

Compreender o processo de coloração histoquímica para identificação do biofilme em biópsias de lesões de peças cirúrgicas de pé diabético utilizando os corantes sintéticos Hematoxilina Eosina, Vermelho Congo com Carbol Fucsina, Grocott e o corante Natural de Açaí.

Analisar a eficácia do corante Natural de Açaí na identificação do biofilme em comparação com os corantes sintéticos Hematoxilina Eosina, Vermelho Congo com Carbol Fucsina e Grocott.

Padronizar as técnicas de coloração histoquímica para identificação do biofilme em biópsias de lesões de peças cirúrgicas de pé diabético.

OPERACIONALIZAÇÃO

O laboratório de anátomo-patologia é um local de grande contribuição na identificação in situ de várias estruturas celulares e tecidulares que podem estar associadas a várias patologias, e as consequências funcionais e morfológicas que estas podem produzir. Nas últimas décadas houve uma valorização de diagnósticos diferenciais em anatomia patológica levando a um progresso das metodologias o que tem contribuído significativamente para o diagnóstico de muitas patologias e, inclusive, o prognóstico e a indicação terapêutica.

Com maior frequência as técnicas histológicas associadas a colorações histoquímicas vem proporcionado melhora na visualização de componentes teciduais, confirmados pelos profissionais atuantes nesta área, aumentando a perspectivas de diagnósticos mais eficazes e satisfatórios.

ELABORAÇÃO DO PROTOCOLO

O protocolo foi construído baseado em revisão da literatura nas Plataformas Scielo, Lilacs e Pubmed. Utilizado os descritores com a busca booleana: 1. Biofilme. 2. Pé diabético. 3. Cicatrização de feridas. 4. Corantes.

PROCESSO DE COLORAÇÃO DAS LÂMINAS

Blocos de fragmentos de lesões de pés-diabéticos incluídas em parafina devem ser seccionadas em micrótomo rotativo a 3 μ m para obtenção de cortes a serem aderidos em lâminas limpas em banho-maria. As lâminas deverão ser submetidas às seguintes etapas para realização dos diferentes protocolos de coloração:

- Desparafinização em estufa a 65°C por 30 minutos, seguido de imersão em três banhos de xilol por 5 minutos cada.
 - Hidratação por série alcoólica decrescente: 3 banhos de álcool absoluto, 1 banho de álcool 95% e 1 banho de álcool 70% (1 minuto cada).
- Lavagem em água corrente, por 1 minuto, seguido de lavagem em água destilada, por 1 minuto.

COLORAÇÃO DE HEMATOXILINA EOSINA (PACKERT *ET AL.*, 2016)

- Colocar na solução de hematoxilina por 3 minutos.
- Enxáguar em água corrente da torneira por 5 minutos.
- Colocar em eosina por 2 minutos.
- Enxáguar novamente em água corrente da torneira.
- Desidratar a lâmina através de alcoóis graduados (três alcoóis absolutos).
- Limpar a lâmina utilizando um processo de desparafinização sendo submersa ao xilol em três etapas, cada uma com cinco minutos.
- Montar as lâminas com lamínulas.
- Esperar secar.
- Enumerar as lâminas.
- Encaminhar para análise histopatológica.

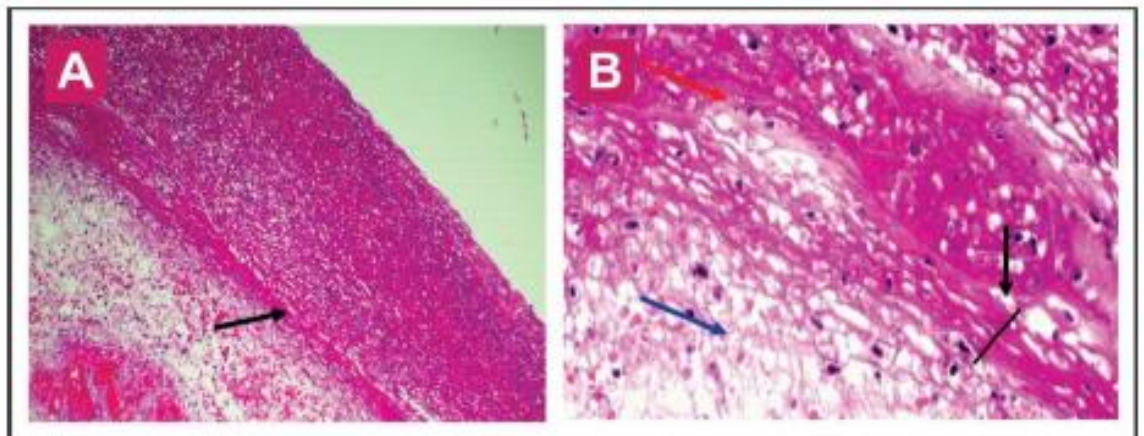


Figura 1. Coloração Hematoxilina Eosina em biopsia de lesões de peças cirúrgicas em pé diabético (A)- A seta indica o biofilme, usando microscópio óptico com ampliação de 100 X. (B) A seta vermelha indica bactérias no biofilme, a seta azul indica bactérias no tecido e a seta preta à espessura do biofilme 0.5mm, ampliação de 400X.

COLORAÇÃO VERMELHO CONGO E CARBOL FUCSINA (PACKERT *ET AL.*, 2016)

- Preparar o corante Vermelho Congo, misturando a solução estoque de Vermelho Congo 2:1 e solução de Tween a 10% em água.
- Cobrir a lâmina com a solução Vermelho Congo-Tween por 15 minutos.
- Lavar em água destilada por 30 segundos.
- Cobrir a lâmina com solução 10% de Carbol Fucsina por 6 minutos.
- Lavar rapidamente em água destilada.
- Clarificar os cortes por imersão em três banhos de xilol por 1 minuto cada.
- Cobrir a lamínula usando meio de montagem permanente (ex. Balsamo do Canadá).
- Encaminhar para análise histopatológica.

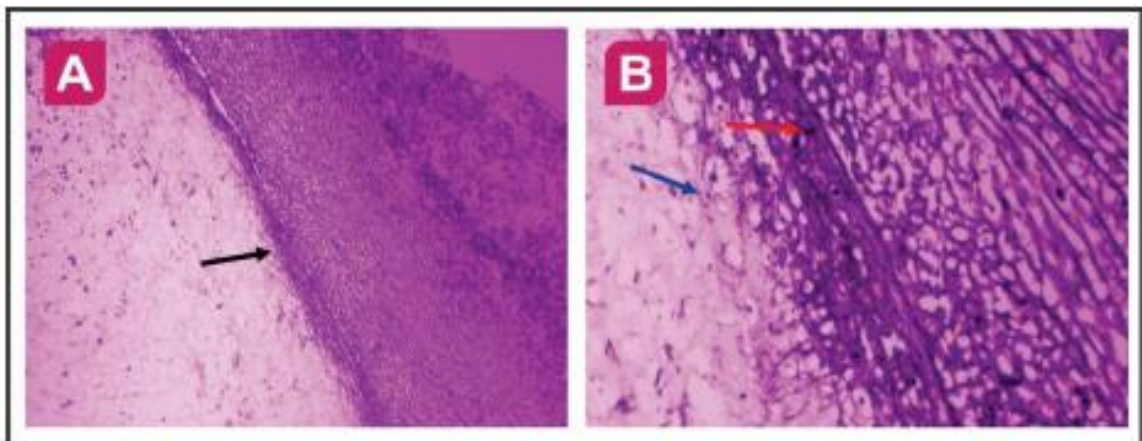


Figura 2. Coloração Congo Vermelho e Carbol Fucsina em biopsia de lesões de peças cirúrgicas em pé diabético (A)- A seta indica o biofilme, usando microscópio óptico com ampliação de 100 X. (B) A seta vermelha indica bactérias no biofilme, a seta azul indica bactérias no tecido, ampliação de 400X.

COLORAÇÃO GROCOTT (GROCOTT, 1955)

Na coloração de Grocott foi utilizado o kit Easy Path (EP-12-20017), o método citoquímico de Grocott faz uso dos seguintes reagentes:

Reagente A: Ácido Crômico

Reagente B: Prata

Reagente C: Bórax

Reagente D: Cloreto de ouro

Reagente E: Verde Luz

- Colocar 10 gotas de ácido crômico (A) e deixado por 10 minutos.
- Lavar em água corrente por 3 minutos e secar.
- Colocar 10 gotas de bissulfito e deixado por 30 segundos.
- Lavar em água corrente, em seguida em água destilada e secar.
- Em um becker, realizar a junção de 40 ml de água destilada, 40 gotas de metanamina + prata(B) e 20 gotas de bórax (C).
- Colocar a solução obtida e as lâminas dentro de recipiente termo-resistente com tampa por 40 minutos em estufa (70° C).
- Lavar as lâminas em água destilada e secar.
- Colocar 10 gotas de cloreto de ouro (D) por 1 minuto.
- Lavar em água corrente e secar.
- Colocar 10 gotas de Verde Luz (E) por 1 minuto.
- Lavar rapidamente em água corrente e secar.
- Por último, desidratadar em série de álcool ascendente até o xilol e montar.

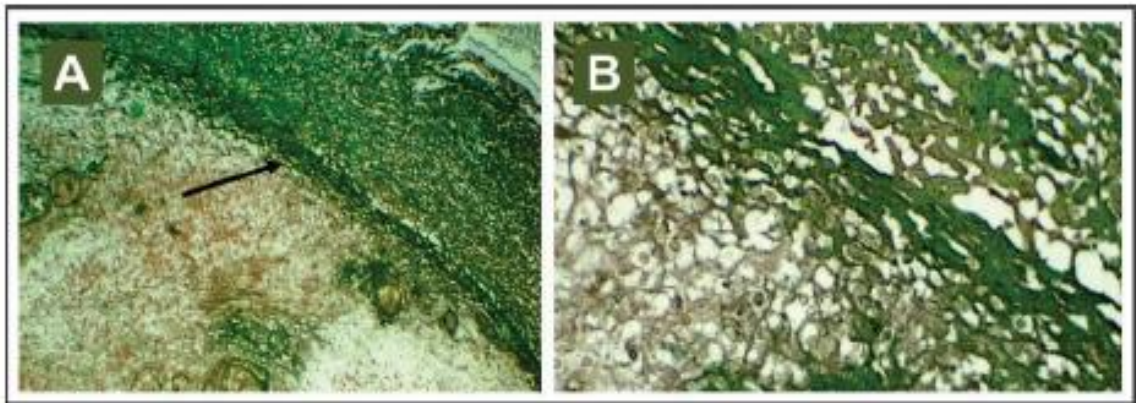


Figura 3. Coloração Grocott em biopsia de lesões de peças cirúrgicas em pé diabético (A)- A seta indica o biofilme, usando microscópio óptico com ampliação de 100 X. (B) A ausência de fungos ampliação de 400X.

COLORAÇÃO NATURAL AÇAÍ

Preparação do corante natural:

O corante pode ser preparado a partir da polpa do Açaí (*Euterpe oleracea*) congelada 8%. Para tanto, seguir as etapas:

- Descongelar a polpa em temperatura ambiente
- Adicionar ao volume total de polpa descongelada 20% de etanol absoluto.
- Manter a mistura em ambiente escuro sob leve refrigeração por 48 horas.
- Filtrar a mistura em papel filtro para obtenção do extrato hidroetanólico.
- Realizar a vaporização do extrato em estufa a 55°C por 8 dias para obtenção de pigmentos concentrados.

Coloração:

O extrato final poderá ser utilizado como corante.

- Imergir as lâminas no corante de Açaí por 10 minutos.
- Lavar em água corrente
- Desidratar em série alcoólica crescente: álcool 70%, álcool 95%, três banhos de álcool absoluto (1 minuto cada).
- Clarificar em três banhos de xilol.
- Montar em meio permanente (Ex. Balsamo do Canadá)
- Encaminhar para análise histopatológica.

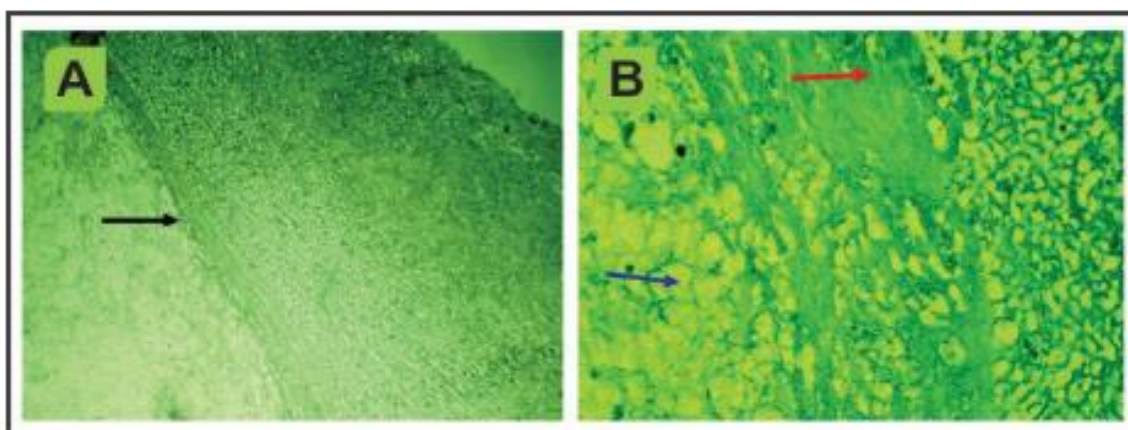


Figura 4. Coloração Natural Açaí em biopsia de lesões de peças cirúrgicas em pé diabético (A)- A seta indica o biofilme, usando microscópio óptico com ampliação de 100 X. (B) A seta vermelha indica bactérias no biofilme, a seta azul indica bactérias no tecido, ampliação de 400X.

CONCLUSÃO

Seguindo as técnicas de coloração descritas os corantes sintéticos Hematoxilina Eosina, Vermelho Congo com Carbol Fucsina e Grocott identificaram o biofilme in vitro nas biópsias de peças cirúrgicas de paciente diabéticos.

Ao comparar o corante natural de Açaí com os corantes sintéticos, houve concordância na eficácia da evidenciação do biofilme in vitro nas biópsias de peças cirúrgicas de paciente diabéticos.

REFERÊNCIAS

ABREU, Hellen; FERREIRA, Sila Mary Rodrigues. Extração e encapsulação de antocianinas de Jabuticaba (*Myrciaria cauliflora*), Açaí (*Euterpe oleracea*) e Uva Isabel (*Vitis labrusca*). 8º EETCG - Encontro de Engenharia e Tecnologia dos Campos Gerais. 2013.

CHELLAN, G. et al. Spectrum and prevalence of fungi infecting deep tissues of lower-limb wounds in patients with type 2 diabetes. *J Clin Microbiol.* v. 48, n. 6, p. 2097-102. 2010. doi: 10.1128/JCM.02035-09. Epub 2010 Apr 21. PMID: 20410345; PMCID: PMC2884499.

DOMINGUES, Alessandra Ferraiolo Nogueira, et al. Pigmentos antociânicos do açaí (*Euterpe oleracea* Mart.) como evidenciadores de biofilme dental. *Tecnologias para inovação nas cadeias euterpe* / José Dalton Cruz Pessoa, Gustavo Henrique de Almeida Teixeira editores. Brasília, DF : Embrapa, 2012. 343 p. ;

EMMI, Danielle Tupinambá; BARROSO, Regina Fátima Feio. A biodiversidade amazônica na promoção da saúde bucal: elaboração de evidenciador de placa dental utilizando os Corantes do Açaí e Urucum e a análise comparativa de sua eficácia em relação aos corantes sintéticos. *Biblioteca Virtual em Saúde. Pará*, 2005.

GAZZONI, A.F.; PEGAS, K.L.; SEVERO, L.C. Técnicas histopatológicas no diagnóstico de criptococose por *Cryptococcus* deficiente de cápsula: relato de caso [Histopathological techniques for diagnosing cryptococcosis due to capsule-deficient *Cryptococcus*: case report]. *Rev Soc Bras Med Trop.* Jan-Feb; v. 41, n. 1, p. 76-8. 2008; Portuguese. doi: 10.1590/s0037-86822008000100015. PMID: 18368276

GONZÁLEZ, C.V.S. et al. Análise da "1ª Recomendação brasileira para o gerenciamento de biofilme em feridas crônicas e complexas". *ESTIMA, Braz. J. Enterostomal Ther.*, 17: e1819. 2019. <https://doi.org/10.30886/estima.v17.783_PT> Acesso em 13 fevereiro 2021.

GROCOTT, R. G. (1955). A Stain for Fungi in Tissue Sections and Smears. *American Journal of Clinical Pathology*, 25(8_ts), 975–979. doi:10.1093/ajcp/25.8_ts.0975

MAESTROVIRTUALE. Disponível em: <https://maestrovirtuale.com/coloracao-com-hematoxilina-eosina-caracteristicas-usos-tecnicas/> Acesso em: 03 de abril de 2022a.

MAESTROVIRTUALE. Disponível em: <https://maestrovirtuale.com/vermelho-do-congo-caracteristicas-preparacao-e-aplicacoes/> Acesso em: 03 de abril de 2022.

PACKERT, D.et al. Avaliação de técnicas de coloração histoquímica para visualização de matriz extracelular associada a biofilme bacteriano na pele, *JournalofHistotechnology*, v. 39, n. 3, p. 93-96, 2016. DOI: 10.1080 / 01478885.2016.1169618

ROCHA, Carlos Henrique lopes; MUNIZ, Geovane Santos; ROCHA, Flaviane maria Galvão. Identificação de bactérias presentes em biofilmes de superfícies metálicas. *Rev. Investig, Bioméd. São Luís*.v. 10, n. 2, p. 172-180, 2018.

SILVA, N. B. S. ; MARQUES, L. A. ; RÖDER, D. D. B. Diagnosis of biofilm infections: current methods used, challenges and perspectives for the future. *J Appl Microbiol*. 2021 Feb 24. doi: 10.1111/jam.15049. Epub ahead of print. PMID: 33629487.

TRENTO, Angelo. COLORAÇÕES USADAS EM MICROBIOLOGIA. SÃO JOSÉ, DO RIO PRETO. ACT-ACADEMIA DE CIÊNCIA E TECNOLOGIA. 2018.

UGGERI SOUTO, P.; DA COSTA ESCOBAR PICCOLI DÉBORA FAORO, J. Corantes Alternativos Para a Pesquisa Histológica. *Anais do Salão Internacional de Ensino, Pesquisa e Extensão*, v. 3, n. 2, 3 fev. 2013.

5 DISCUSSÃO

O biofilme tem um papel crucial em lesões de pés diabéticos, pois 80% das amputações de membros inferiores em pacientes diabéticos são precedidas por ulceração do pé infectado por biofilme e contribuem para retardar a cicatrização. Nas feridas crônicas como úlceras em pé diabético os biofilmes encontrados são altamente polimicrobianos e os estudos realizados juntamente com abordagens disponíveis ainda são limitados (POUGET *et al.*, 2020).

A análise do formulário neste estudo demonstrou que a média de idade dos pacientes cirúrgicos com pé diabético foi 68 anos, corroborando com o estudo descritivo de Orosco *et al.* (2019) que avaliou pacientes com pé diabético submetidos à amputação de membros inferiores em interior paulista, cuja média de idade foi de 61,9 anos, com faixa etária mais prevalente de 51 a 70 anos correspondendo a 63,5%. O DM2 e suas complicações acometem indivíduos a partir dos 40 anos de idade, tendo uma maior incidência na sexta década de vida (PITTA *et al.*, 2019).

Houve predomínio de pacientes do sexo masculino semelhante ao estudo de Orosco *et al.* (2019) com 56,1%, porém divergindo de Araújo *et al.* (2019) em que apenas 38,5% pertenciam ao sexo masculino e foram internados por úlceras em pé diabético. Alguns autores afirmam que o sexo masculino é considerado um fator de risco para amputações em diabéticos tipo 2. Ainda, os homens são duas vezes mais submetidos à amputação do que as mulheres e este fato pode estar relacionado ao maior autocuidado por parte das mulheres (OROSCO *et al.*, 2019). A maioria não era tabagistas, e corrobora com o estudo descritivo, inferindo que os hábitos de vida saudáveis dos pacientes diabéticos são extremamente importantes para a determinação do aparecimento de complicações (OROSCO *et al.*, 2019).

Com relação aos dados clínicos e laboratoriais das peças cirúrgicas de pés de diabéticos, constatou-se que a maioria não faz o uso de insulina, com predomínio de diabetes tipo 2, convergindo com outros estudos em que a grande maioria dos pacientes submetidos à amputação apresentavam diabetes do tipo 2 (OROSCO *et al.*, 2019). A maioria dos pacientes apresentava alterações nos resultados de hemoglobina glicada bem como na glicemia em jejum, PCR alterado, entretanto na Velocidade de Hemossedimentação - VHS e leucócitos totais apresentaram índices dentro da normalidade. Nas doenças circulatórias, as alterações macrovasculares, a Doença Vascular Periférica - DAP foi a prevalente e dentre as alterações Microvasculares, a nefropatia diabética foi a mais encontrada. A ulceração e amputação prévias, apresentaram alta incidência. Tais resultados são similares ao estudo retrospectivo que confirma que a neuropatia é o fator etiológico mais frequente no pé diabético e a doença vascular periférica a causa mais prevalente de amputação (BRASILEIRO *et al.*, 2019).

A glicemia em jejum, a hemoglobina glicosilada e proteína C reativa encontraram-se alteradas neste estudo, resultados semelhantes foram encontrados no estudo epidemiológico de Araújo e Macedo (2018), cuja média por paciente da glicemia de jejum foi de 155,67 mg/dl e da glicemia pós-prandial 162,34 mg/dl. Os exames laboratoriais são de grande importância para o auxílio do tratamento do diabético e facilita no controle das suas comorbidades (ARAÚJO e MACEDO, 2018).

Metade dos pacientes do estudo apresentou gangrena no membro amputado, o que também foi verificado no estudo descritivo de Haddad *et al.* (2010) que descrevem que tal complicação precede 50% a 70% das amputações. Para Orosco *et al.* (2019), 63,5% apresentaram úlcera anterior ou atual nos membros inferiores, resultado inferior ao encontrado no estudo descritivo de Bortoletto (2010), de 93%. Apesar disso, esse dado é relevante visto que 85% das amputações são precedidas de úlceras nos pés. No estudo de Bortoletto *et al.* (2010) 93% dos pacientes amputados apresentavam neuropatia e no de Santos *et al.* (2013) 59,8%, o que demonstra valores. Park *et al.* (2019) afirma que uma das grandes ameaças para amputação em pé diabético está relacionado a úlceras infeccionadas, consequência de colonização por potenciais patógenos que levam a formação do biofilme bacteriano, onde as bactérias que estavam livres no leito da lesão se agregam e produzem uma matriz protetora, assim dentro do biofilme é o local onde se encontra o maior número de bactérias e identificar a presença de bactérias é fundamental para identificar a existência do biofilme.

Corroborando com o estudo acima Afonso *et al.* (2021) relatam que no pé diabético os biofilmes tem um papel crucial, pois as bactérias colonizadoras atuam sinergicamente criando um ambiente favorável a progressão, bactérias presentes em feridas crônicas encontram o ambiente ideal para formação de comunidades sésseis polimicrobianas. A falha no tratamento de feridas de fato está relacionada a presença de biofilme (AFONSO *et al.*, 2021).

De acordo com Park *et al.* (2019) uma infinidade de Actinobacteria, Staphylococcus, Corynebacterium, e Propionibacterium foram encontradas em amostras normais em comparação com o tecido infectado, e uma abundância relativa de anaeróbios (Bacteroides e Enterococcus) e Pseudomonas espécies em tecidos de feridas. Anaeróbios em feridas podem prejudicar a cicatrização de feridas e aumentar a gravidade da infecção. Esses resultados estão de acordo com outros estudos, sugerindo que os DFUs estão associados à colonização polimicrobiana, contendo mais bactérias anaeróbicas do que outras feridas.

Em estudo *in vitro* baseado em colorimetria para detectar o biofilme Wu *et al.* (2020) relata que a presença de bactéria dentro do biofilme demonstra maior resistência a agentes antimicrobianos e considera este biofilme como maduro. Utilizando microscopia de luz e técnica de coloração Vermelho Congo com o Carbol Fucsina o estudo de Harrison-Balestra

et al. (2003) retirou tecido de uma queimadura humana, permitiu o crescimento do biofilme, realizou a coloração e *in vitro* identificou o biofilme que apresentou coloração de rosa/ laranja e as bactérias com coloração de vermelho/ roxo. Condizendo com este estudo utilizando vermelho congo com Carbol Fucsina o biofilme também foi detectado e apresentou as mesmas colorações, já com o corante Natural Açai foi possível identificar o biofilme que apresentou coloração verde clara.

O início do biofilme se dá quando bactérias na forma livre ou chamadas planctônicas agregam a superfície do tecido em um ambiente hostil e formam uma estrutura complexa, portanto ao se identificar bactérias no tecido é possível associarmos a novas replicações, aumento do processo infeccioso ou início da formação de novos biofilmes. Packert *et al.* (2016) em estudo que visualizou o biofilme usando técnicas histológicas padrão Vermelho Congo em conjunto com Carbol Fucsina, identificou como um candidato para a coloração de rotina potencial de tecidos infectados para determinar a presença de estruturas semelhantes a biofilme corroborando com este estudo onde a bactéria no tecido se apresentou de cor avermelhada e agrupadas, e no biofilme de com arroxeadas e agrupadas, já com o corante Natural Açai observou-se presença biofilme no tecido com uma coloração verde escuro espaçadas.

O estudo realizado por Bjarnsholt (2017) condiz com outros estudos que relatam *in vitro*, biofilmes maduros liberam bactérias planctônicas, microcolônias e fragmentos de biofilme, que podem se separar e aderir a outras partes do leito da ferida, formando novas colônias de biofilme. Essas comunidades microbianas adormecidas e mistas, típicas do biofilme, permitem que os microrganismos compartilhem suas “habilidades”, combinando suas vantagens protetoras dentro da matriz extracelular para a sobrevivência

Uma das estruturas mais importantes na formação do biofilme é a capacidade de produção da matriz extracelular, pois ela contribui para sua tolerância antimicrobiana, restringindo a penetração de agentes antimicrobianos. Packert *et al.* (2016) detectaram que o corante Congo Vermelho sozinho não conseguia diferenciar as estruturas do biofilme, mas ao adicionar o Carbol Fucsina foi possível avaliar a presença de uma camada de células bacterianas dormentes, entre bactérias. Discordando deste estudo que o corante Congo Vermelho com Carbol Fucsina não identificou utilizando a corante Hematoxilina Eosina e o Natural Açai foi detectado uma matriz ao redor das bactérias, junto ao tecido conjuntivo frouxo em estado de proliferação. Chellan *et al.* (2010) revelou que existe uma alta prevalência de infecção fúngica em tecidos profundos de feridas diabéticas de membros inferiores. Cerca de um em cada quatro pacientes diabéticos com feridas nos membros inferiores apresentava uma infecção fúngica profunda do tecido. Esses fungos infectam feridas sozinhos ou em conjunto com bactérias. O corante *Grocott* conhecido pelo nome de impregnação pela prata é a mais sensível, sendo

largamente utilizado nos elementos fúngicos tanto nos cortes de tecido, quanto nos esfregaços, corando de negro a parede celular, que é visualizada sobre um fundo verde-claro. Discordando do estudo anterior descrito e que chamou a atenção é que utilizando a coloração *Grocott* e o Natural Açai não foi observada a presença de fungos em nenhuma das biopsias avaliadas, mas como descrito acima os fungos se encontram nas camadas mais profundas da ferida, levando a pensar que as amostras coletadas podem ter sido superficiais.

O tecido necrótico, o tecido de cicatrização e o de reepitelização foram detectados utilizando a corante Hematoxilina Eosina, destacando o tecido necrótico com uma área bem grande, assemelhando ao corante natural açai que apresentou as mesmas características. O tecido necrótico permite a adesão da bactéria livre, ajudando no agregamento ao leito da lesão de outras bactérias e conseqüentemente a formação do biofilme (IWGDF, 2019).

A resposta inflamatória induzida pela infecção pode fazer com que a pressão do espaço compartimental exceda a pressão capilar, levando à necrose do tecido isquêmico e, portanto, à progressão da infecção. Os tendões do espaço compartimental facilitam a disseminação proximal da infecção, que geralmente se move das áreas de maior pressão para as mais baixas. Fatores relacionados a virulência bacteriana também podem desempenhar um papel nessas infecções complexas.

Os corantes sintéticos e o corante Natural Açai detectaram o biofilme e suas estruturas, sendo considerado o corante Natural Açai semelhante aos demais corantes sintéticos.

A limitação do estudo é que durante a coleta de informações do formulário muitos dados relevantes que podem levar a amputação em pés diabéticos não foram encontrados nos prontuários eletrônicos dos pacientes, exemplo muitos prontuários não haviam descrito o valor da glicemia de jejum do paciente, (PCR) proteína C reativa que se aumentada é sinal de infecção sistêmica, não foram encontradas doenças vasculares e renais fundamentais que demonstram o controle de quadro infeccioso.

Outra limitação se deu devido à falta da fruta açai, pois a região do Sul de Minas onde foi desenvolvido o estudo não é região nativa da fruta, somente alguns proprietários de terra tem para consumo próprio, e para dar continuidade ao trabalho foi utilizado a polpa do açai puro.

5.1 Aplicabilidade

Os resultados do presente estudo demonstram que o corante Natural Açáí foi compatível com os corantes sintéticos no quesito identificação das estruturas do biofilme, e por ser um método natural, há possibilidades de ser transferido para a aplicação em biópsias de lesões de pé diabéticos de pacientes vivos identificando os possíveis biofilmes. Principalmente, favorecer a identificação de forma precoce do biofilme e assim reverter o processo de infecção, prevenindo complicações e amputações. Por ser corante natural, futuros estudos podem até encontrar a detecção do biofilme na própria ferida, por meio da aplicação do corante sobre a lesão e talvez com sensor que faça a leitura.

A partir dos resultados do estudo foi desenvolvido um corante histológico natural de Açáí com possibilidade de registro para o pedido de patente no Instituto Nacional Propriedade intelectual (INPI), também foi desenvolvido uma tecnologia educacional denominada “Protocolo de Colorações Histoquímica para Biofilme em peças Cirúrgicas de Lesão de Pé Diabético” direcionado aos profissionais que atuam no laboratório anátomo patológico. O apoio do protocolo descritivo é fundamental, pois oferece informações para capacitação dos profissionais permitindo que os mesmos realizem os procedimentos de forma padronizada.

5.2 Impacto para sociedade

Toda pesquisa que envolve o tratamento precoce do pé diabético é sempre impacto na qualidade de vida dessas pessoas e no custo das políticas de saúde pública para tratá-las. Estudos epidemiológicos mostram o crescimento mundial da doença Diabetes Mellitus e do aumento de amputações nesses pés. Esse produto traz benefícios à sociedade, pois pessoas com lesões crônicas como úlceras no pé diabético têm sua autoestima baixa devido à estética, a dor ao odor, muitos não conseguem utilizar calçados, apresentam dificuldade na locomoção e acabam se isolando das atividades sociais. O biofilme afeta em especial as pessoas que sofrem com feridas nos pés diabéticos e sendo detectado precocemente, poderão prevenir complicações que levem principalmente a amputações. O presente estudo abordou a utilização de um corante histológico natural que detecta o biofilme in vitro de lesões de dedos pés diabéticos, com princípios ativos ainda pouco explorados gerando a possibilidade de desenvolvimento de novos produtos, de baixo custo e baixo impacto ecológico.

6 CONCLUSÃO

O corante histológico Natural Açai desenvolvido mostrou-se semelhante a outros corantes, quanto à identificação do biofilme nas biopsias de peças cirúrgicas de dedos de pés diabéticos. O corante histológico desenvolvido é uma alternativa promissora para o mercado, levando em consideração que existe uma tendência, na atualidade, à maior utilização de corantes naturais, além do aproveitamento da biodiversidade brasileira.

Foi elaborado o Protocolo de Colorações Histoquímicas para Biofilme em peças Cirúrgicas de Lesões em Pés Diabéticos, para auxiliar os profissionais do laboratório de patologia.

REFERÊNCIAS

- Abreu H, Ferreira SMR. Extração e encapsulação de antocianinas de Jabuticaba (*Myrciariacauliflora*), Açaí (*Euterpe oleracea*) e Uva Isabel (*Vitislabrusca*). 8º EETCG - Encontro de Engenharia e Tecnologia dos Campos Gerais. 2013.
- Afonso AC, Oliveira D, Saavedra MJ, Borges A, Simões M. Biofilms in diabetic foot ulcers: Impact, risk factors and control strategies. *International journal of molecular sciences, Int. J. Mol. Sci.* 2021, 22(15), 8278; <https://doi.org/10.3390/ijms22158278>
- Andrade DF, Ogliari PJ. Estatística para ciências agrárias e biológicas: com noções de experimentação. Florianópolis: UFSC, 2007. 438 p.
- Araújo AL, Macedo JS. Análise do sistema salvando o pé diabético e sua correlação com os níveis glicêmicos. São Cristóvão, SE, 2018. Monografia (graduação em Farmácia) – Departamento de Farmácia, Centro de Ciências Biológicas e da Saúde, Universidade Federal de Sergipe, São Cristóvão, 2018.
- Araújo LS et al. Pé diabético: perfil sócio epidemiológico de pacientes atendidos em um hospital público do sertão central. Encontro de Extensão, Docência e Iniciação Científica (EEDIC). 2019: 4(1). ISSN 2446-6042.
- Ayres M. BioEstat 5.4: aplicações estatísticas nas áreas das ciências biológicas e médicas. Sociedade Civil Mamirauá, 2015.
- Bjarnsholt T, Eberlein T, Malone M, Schultz G. Manejo do biofilme de feridas Made Easy. Londres: Wounds International 2017; 8(2). Disponível em: www.woundsinternational.com
- Bortoletto MSS et al. Caracterização dos portadores de diabetes submetidos à amputação de membros inferiores em Londrina, Estado do Paraná. 2010; 32(2): 205-13.
- Brasileiro JL et al. Pé diabético: aspectos clínicos. *Jornal vascular brasileiro.* 2019; 4(1):11-21.
- Carter MJ, Myntti MF. Cost-utility of a biofilm-disrupting gel versus standard of care in chronic wounds: a Markov microsimulation model based on a randomised controlled trial. *J WoundCare.* 2019; 28(Sup7):S24-S38. [acesso em: 13 abr. 2022]. Disponível em: <https://doi.org/10.12968/jowc.2019.28.Sup7.S24>.
- Chellan G, Shivaprakash S, Karimassery Ramaiyar S, Varma AK, Varma N, Thekkeparambil Sukumaran M, Rohinivilasam Vasukutty J, Bal A, Kumar H. Spectrum and prevalence of fungi infecting deep tissue flower-limb wounds in patients with type 2 diabetes. *J Clin Microbiol.* 2010 Jun; 48(6):2097-102. doi: 10.1128/JCM.02035-09. PMID: 20410345.

Domingues AFN *et al.* Pigmentos antociânicos do açaí (*Euterpe oleracea* Mart.) como evidenciadores de biofilme dental. Tecnologias para inovação nas cadeias euterpe / Pessoa JDC, Teixeira GH Almeida ed. Brasília, DF: Embrapa, 2012. 343 p.

Emmi DT, Rocha PO. A Odontologia e a biodiversidade amazônica: elaboração de um evidenciador de placa bacteriana a partir de corantes naturais. 2001. Trabalho de Conclusão de Curso (Curso de Odontologia) - Universidade Federal do Pará, Belém, 2001.

Gazzoni AF, Pegas KL, Severo LC. Técnicas histopatológicas no diagnóstico de criptococosepor *Cryptococcus* deficiente de cápsula: relato de caso [Histopathological techniques for diagnosing cryptococcosis dueto capsule-deficient *Cryptococcus*: case report]. Rev Soc Bras Med Trop. 2008 Jan-Feb;41(1):76-8. Portuguese. doi: 10.1590/s0037-86822008000100015. PMID: 18368276

González CVS; Thum M; Ramalho AO; Silva OB; Coelho MF; Queiroz WMS; de Souza DMST; Nogueira PC; Santos VLGC. Análise da “1ª Recomendação brasileira para o gerenciamento de biofilme em feridas crônicas e complexas”. ESTIMA, Braz. J. Enterostomal Ther., 2019; 17: e1819. https://doi.org/10.30886/estima.v17.783_PT.

Grocott RG. A Stain for Fungi in Tissue Sections and Smears. American Journal of Clinical Pathology, 1955; 25(8_ts): 975-979. doi:10.1093/ajcp/25.8_ts.0975

Haddad MCL, Bortoletto MSS, Silva RS. Amputação de membros inferiores de portadores de diabetes mellitus: análise dos custos da internação em hospital público. Cienc Cuid Saude. 2010; 9(1): 107-113.

Harrison-Balestra C, Cazzaniga AL, Davis SC, Mertz PM. A Wound-Isolated *Pseudomonas aeruginosa* Grows a Biofilm In Vitro Within 10 Hours and Is Visualized by Light Microscopy. Dermatologic Surgery, 2003; 29(6), 631–635. doi:10.1097/00042728-200306000-00016.

IWGDF - The International Working Group on the Diabetic Foot. Guide lines on the Prevention and Management of Diabetic Foot Disease. Part of the 2019. [acesso em: 13 abr. 2022]. Disponível em: encurtador.com.br/hmsxL

Kim JH *et al.* High Levels of Oxidative Stress Create a Microenvironment That Significantly Decreases the Diversity of the Microbiota in Diabetic Chronic Wounds and Promotes Biofilm Formation. Front Cell Infect Microbiol. 2020; 10(259). <https://doi.org/10.3389/fcimb.2020.00259>.

Macleod AS, Mansbridge JN. The Innate Immune System in Acute and Chronic Wounds. Adv Wound Care (New Rochelle). 2016; 5(2): 65-78. <https://doi.org/10.1089/wound.2014.0608>.

Maestrovirtuale. 2022a. [acesso em: 03 abr. 2022]. Disponível em: <https://maestrovirtuale.com/coloracao-com-hematoxilina-eosina-caracteristicas-usos-tecnicas/>

Maestrovirtuale. 2022b. [acesso em: 03 abr. 2022]. Disponível em: <https://maestrovirtuale.com/vermelho-do-congo-caracteristicas-preparacao-e-aplicacoes/>.

Mendes KDS, Silveira RCDCP, Galvão CM. Integrative literature review: a research method to incorporate evidence in health care and nursing. *Texto contexto-enferm.* 2008 Oct/Dec; 17(4):758-64. <https://doi.org/10.1590/S0104-07072008000400018>

Orosco SS *et al.* Caracterização dos pacientes com pé diabético submetidos à amputação de membros inferiores em um hospital público. *Brazilian Journal of Surgery and Clinical Research – BJSCR [Internet]*. 2019; 27(2):25-31.

Packert D, Linhart R, Dunham S, Ackbarali S, Packert G. Avaliação de técnicas de coloração histoquímica para visualização de matriz extracelular associada a biofilme bacteriano na pele, *Journal of Histotechnology*, 2016; 39(3):93-96, Doi: 10.1080 / 01478885.2016.1169618

Park JU, Ah B, Lee JP, Choi MH, Lee MJ, Kim BS. Influência da microbiota na ferida do pé diabético em comparação com a pele normal adjacente com base nas características clínicas. *Bio Med Res. Int.* 2019, 2019, 7459236-10.

Percival SL, Mccarty SM, Lipsky B. Biofilms and wounds: an overview of the evidence. *Adv Wound Care*. 2015; 4(7):373–81. <https://doi.org/10.1089/wound.2014.0557>.

Pitta GB, Brandão *et al.* Perfil dos pacientes portadores de pé diabético atendidos no Hospital Escola José Carneiro e na Unidade de Emergência Armando Lages. *Jornal Vascular Brasileiro*. 2019; 4(1): 5-10.

Pouget, C.; Dunyach-Remy, C.; Pantel, A.; Schuldiner, S.; Sotto, A.; Lavigne, J.-P. Biofilms in Diabetic Foot Ulcers: Significance and Clinical Relevance. *Microorganisms*, 2020; 8:1580. <https://doi.org/10.3390/microorganisms8101580>.

Rocha CHL, Muniz GS, Rocha FMG. Identificação de bactérias presentes em biofilmes de superfícies metálicas. *Ver Investig, Bioméd. São Luís*. 2018; 10(2):172-180.

Rondas AALM *et al.* Swab Versus Biopsy for the Diagnosis of Chronic Infected Wounds. *Advances in skin & wound care*. 2013; 26(5): 211-9. <https://10.1097/01.ASW.0000428984.58483.aa>.

Santos ICRV *et al.* Prevalência e fatores associados a amputações por pé diabético. *Ciênc. saúde coletiva*. 2013; 18(10):3007-14.

Silva NBS, Marques LA, Röder DDB. Diagnosis of biofilm infections: current method used, challenges and perspectives for the future. *J Appl Microbiol*. 2021 Feb 24. doi: 10.1111/jam.15049. Epub ahead of print. PMID: 33629487.

Trento A. Colorações usadas em microbiologia. São José, do Rio Preto. ACT–Academia de Ciência e Tecnologia. 2018.

Uggeri Souto P, Da Costa Escobar Piccoli Débora Faoro J. Corantes Alternativos Para a Pesquisa Histológica. SIEPE [Internet]. 3º de fevereiro de 2013 [citado 31º de maio de

2022];3(2). Disponível em: <https://periodicos.unipampa.edu.br/index.php/SIEPE/article/view/60647>

Wu Y, Lee T, Liao W, Chuan H, Cheng N, Cheng C. Rapid Detection of Biofilm with Modified Alcian Blue Staining: In-vitro Protocol Improvement and Validation with Clinical Cases. *Wound Repair and Regeneration*. 2020. doi:10.1111/wrr.12845.

APÊNDICES

Apêndice A – Termo de consentimento livre e esclarecido

COMITÊ DE ÉTICA EM PESQUISA – CEP


UNIVERSIDADE DO VALE DO SAPUCAÍ - UNIVÁS PEDIDO DE DISPENSA DO TERMO DE CONSENTIMENTO LIVRE E ESCLARECIDO

Eu, Livia Rocha Martins Mendes, pesquisadora responsável pela pesquisa intitulada "BIOFILME EM PEÇAS CIRÚRGICAS DE PÉ DIABÉTICO: COLORAÇÃO IN VITRO", declaro que conheço e cumprirei as normas vigentes expressas na **Resolução 466 de 12 de dezembro de 2012** do Conselho Nacional de Saúde/Ministério da Saúde e em suas complementares.

Solicito a dispensa do Termo de Consentimento Livre e Esclarecido, pelo fato que o(a)s pacientes com a amputação de membros inferiores têm uma menor sobrevida, portanto, grande parte encontra-se falecida e, além do mais, todos estes foram submetidos a procedimento cirúrgico no Hospital das Clínicas Samuel Libânio, onde assinaram o termo de consentimento para eventual pesquisa.

Assumo mediante este Termo, o compromisso de, ao utilizar dados e/ou informações coletadas no(s) prontuários do(s) **participantes** (s) da pesquisa, assegurar a confidencialidade e a privacidade dos mesmos.

Pouso Alegre/MG, 30 de junho de 2021


Livia Rocha Martins Mendes
Pesquisadora.

Ativar o

Apêndice B – Carta de autorização

Ilmo. Sr.

Alexandre Ciappina Hueb

Diretor técnico do hospital das clinicas Samuel Libânio

Venho solicitar autorização para a realização de projeto de pesquisa que tem como título “BIOFILME EM PEÇAS CIRURGICAS DE PÉ DIABETICO: COLORAÇÃO IN VITRO”

Identificar in vitro o biofilme de biópsias de lesões de peças cirúrgicas de diabéticos, aplicar e comparar os corantes sintéticos, vermelho congo modificado, grocott e o corante natural biológico.

Esse é um estudo para conclusão do Mestrado Profissional em Ciências Aplicadas à Saúde, da Universidade do Vale do Sapucaí (UNIVAS), Pouso Alegre, sob orientação da Profa. Dra: Diba Maria Sebba Tosta de Souza e coorientação da Dra: Profa.Dra. Fiorita Gonzales Lopez Mundim e do Prof. Me. Rodrigo Lima Nascimento

- Serão selecionadas as fichas catalogadas de biopsias realizadas entre os anos de 2019, 2020 e 2021 identificadas por números das biopsias realizadas em ordem crescente, nome do paciente, número do prontuário no software de gestão hospitalar sistema tasy (sistema de prontuário eletrônico), após analisadas uma a uma serão selecionadas as que descrevem a localização da amputação sendo no pé e as que definem amputação de pé diabético.

- Após confrontação e confirmação de ulcera em pé diabético, será separado os blocos de parafinas e as lâminas de microscópio correspondentes.

- As peças selecionadas irão para o laboratório de biologia da Universidade do Vale do Sapucaí, onde será realizado um corte horizontal no bloco de parafina, tirando uma amostra do tecido que será colocado na lâmina de microscópio.

- A partir desta etapa o tecido será corado através da técnica de coloração vermelho congo juntamente com carbol fucsina

- Depois do processo da coloração as lâminas serão encaminhadas para análise histopatológica.

De acordo com a resolução 466/12 do código de ética em pesquisa com seres humanos a identidade dos participantes e a identificação da instituição serão mantidas em anonimato e será preservado o sigilo das informações.

Agradeço antecipadamente. Coloco-me à disposição para demais informações ou esclarecimentos, o meu contato é 35 998301963.


CARTA DE AUTORIZAÇÃO

Após tomar conhecimento da proposta do trabalho intitulado "BIOFILME EM PEÇAS CIRÚRGICAS DE PÉ DIABÉTICO: COLORAÇÃO IN VITRO" autorizo a sua realização.


Pouso Alegre 28 de junho de 2021.


Dr. Alexandre Ciappina Hueb
DIRETOR TÉCNICO
HOSPITAL DAS CLÍNICAS SAMUEL LISBÃO

Dr. Alexandre Ciappina Hueb



Mestranda Livia Rocha Martins Mendes



Dra. Diba Maria Sebba Tosta de Souza
Orientadora

Apêndice C – Carta de autorização

Ilmo. Sr.

Rogério Mendes Grande

Coordenador do laboratório de patologia do hospital das clínicas Samuel Libânio

Venho solicitar autorização para a realização de projeto de pesquisa que tem como título “BIOFILME EM PEÇAS CIRURGICAS DE PÉ DIABETICO: COLORAÇÃO IN VITRO”

Identificar in vitro o biofilme de biópsias de lesões de peças cirúrgicas de diabéticos, aplicar e comparar os corantes sintéticos, vermelho congo modificado, grocott e o corante natural biológico.

Esse é um estudo para conclusão do Mestrado Profissional em Ciências Aplicadas à Saúde, da Universidade do Vale do Sapucaí (UNIVAS), Pouso Alegre, sob orientação da Profa. Dra: Diba Maria Sebba Tosta de Souza e coorientação da Dra: Profa.Dra. Fiorita Gonzales Lopez Mundim e do Prof. Me. Rodrigo Lima Nascimento

- Serão selecionadas as fichas catalogadas de biopsias realizadas entre os anos de 2019, 2020 e 2021 identificadas por números das biopsias realizadas em ordem crescente, nome do paciente, número do prontuário no software de gestão hospitalar sistema tasy (sistema de prontuário eletrônico), após analisadas uma a uma serão selecionadas as que descrevem a localização da amputação sendo no pé e as que definem amputação de pé diabético.

- Após confrontação e confirmação de ulcera em pé diabético, será separado os blocos de parafinas e as lâminas de microscópio correspondentes.

- As peças selecionadas irão para o laboratório de biologia da Universidade do Vale do Sapucaí, onde será realizado um corte horizontal no bloco de parafina, tirando uma amostra do tecido que será colocado na lâmina de microscópio.

- A partir desta etapa o tecido será corado através da técnica de coloração vermelho congo juntamente com carbol fucsina

- Depois do processo da coloração as lâminas serão encaminhadas para análise histopatológica.

De acordo com a resolução 466/12 do código de ética em pesquisa com seres humanos a identidade dos participantes e a identificação da instituição serão mantidas em anonimato e será preservado o sigilo das informações.

Agradeço antecipadamente. Coloco-me à disposição para demais informações ou esclarecimentos, o meu contato é 35 998301963.


CARTA DE AUTORIZAÇÃO

Após tomar conhecimento da proposta do trabalho intitulado "BIOFILME EM PEÇAS CIRÚRGICAS DE PÉ DIABÉTICO: COLORAÇÃO IN VITRO" autorizo a sua realização.


Pouso Alegre 28 de junho de 2021.



Prof. Dr. Rogerio Mendes Grande



Mestranda Livia Rocha Martins Mendes



Dra: Diba Maria Sebba Testa de Souza
Orientadora

Apêndice D – Carta de autorização

Ilmo. Sr.

Rodrigo Machado Pereira

Coordenador do laboratório de histotecnologia da Universidade do Vale Sapucaí.

Venho solicitar autorização para a realização de projeto de pesquisa que tem como título “BIOFILME EM PEÇAS CIRURGICAS DE PÉ DIABETICO: COLORAÇÃO IN VITRO”

Identificar in vitro o biofilme de biópsias de lesões de peças cirúrgicas de diabéticos, aplicar e comparar os corantes sintéticos, vermelho congo modificado, grocott e o corante natural biológico.

Esse é um estudo para conclusão do Mestrado Profissional em Ciências Aplicadas à Saúde, da Universidade do Vale do Sapucaí (UNIVAS), Pouso Alegre, sob orientação da Profa. Dra: Diba Maria Sebba Tosta de Souza e coorientação da Dra: Profa.Dra. Fiorita Gonzales Lopez Mundim e do Prof. Me. Rodrigo Lima Nascimento

- Serão selecionadas as fichas catalogadas de biopsias realizadas entre os anos de 2019,2020 e 2021 identificadas por números das biopsias realizadas em ordem crescente, nome do paciente, número do prontuário no software de gestão hospitalar sistema tasy (sistema de prontuário eletrônico), após analisadas uma a uma serão selecionadas as que descrevem a localização da amputação sendo no pé e as que definem amputação de pé diabético.

- Após confrontação e confirmação de ulcera em pé diabético, será separado os blocos de parafinas e as lâminas de microscópio correspondentes.

- As peças selecionadas irão para o laboratório de biologia da Universidade do Vale do Sapucaí, onde será realizado um corte horizontal no bloco de parafina, tirando uma amostra do tecido que será colocado na lâmina de microscópio.

- A partir desta etapa o tecido será corado através da técnica de coloração vermelho congo juntamente com carbol fucsina

- Depois do processo da coloração as lâminas serão encaminhadas para análise histopatológica.

De acordo com a resolução 466/12 do código de ética em pesquisa com seres humanos a identidade dos participantes e a identificação da instituição serão mantidas em anonimato e será preservado o sigilo das informações.

Agradeço antecipadamente. Coloco-me à disposição para demais informações ou esclarecimentos, o meu contato é 35 998301963.

CARTA DE AUTORIZAÇÃO

Após tomar conhecimento da proposta do estudo intitulado "BIOFILME EM PEÇAS CIRÚRGICAS DE PÉ DIABÉTICO: COLORAÇÃO *IN VITRO*" autorizo a sua realização.

Pouso Alegre 28 de Junho de 2021.



Prof. Rodrigo Machado Pereira



Mestranda Livia Rocha Martins Mendes



Dra. Diba Maria Sebba Tosta de Souza
Orientadora

Apêndice E – Formulário para registro dos dados sócio demográficos, clínicos e das lâminas com corantes, das peças cirúrgicas dos pacientes

Nº do registro: _____

Idade: _____

Dados sócio demográficos e clínicos:

1. Sexo: () M () F
2. Escolaridade: _____
3. Uso de insulina: () Sim () Não
4. Tipo de DM: () 1 () 2
5. Tempo de diagnóstico: _____

Exames pré operatórios:

6. Hemoglobina glicada: _____
7. Glicemia de jejum: _____
8. PCR: _____
9. VHS: _____
10. Leucócitos Totais: _____
11. Raio X do membro amputado: _____

Complicações:

12. Macrovascular: () AM () AVC () DAP
13. Microvascular: () retinopatia () nefropatia diabética
14. Ulceração prévia: () Sim () Não
15. Amputação prévia: () Sim () Não
16. Tabagismo: () Sim () Não
17. Doença fúngica nas unhas ou interdigital: () Sim () Não
18. Resultado da Lâmina 1: Coloração vermelho congo e carbol fucsina

Leitura positiva () Leitura negativa ()

Observações: _____

19. Resultado da Lâmina 2: Coloração grocott

Leitura positiva () Leitura negativa ()

Observações: _____

20. Resultado da Lâmina 3: Corante natural alternativo

Leitura positiva () Leitura negativa ()

Observações: _____

ANEXO

AnexoA – Parecer consubstanciado do CEP

FACULDADE DE CIÊNCIAS
MÉDICAS DR. JOSÉ ANTÔNIO
GARCIA COUTINHO - FACIMPA



PARECER CONSUBSTANCIADO DO CEP

DADOS DO PROJETO DE PESQUISA

Título da Pesquisa: BIOFILME EM PEÇAS CIRÚRGICAS DE PÉ DIABÉTICO: COLORAÇÃO IN VITRO

Pesquisador: LIVIA ROCHA MARTINS

Área Temática:

Versão: 1

CAAE: 50415721.0.0000.5102

Instituição Proponente: FUNDAÇÃO DE ENSINO SUPERIOR DO VALE DO SAPUCAI

Patrocinador Principal: Financiamento Próprio

DADOS DO PARECER

Número do Parecer: 4.912.636

Apresentação do Projeto:

Trata-se de um projeto de pesquisa submetido ao Comitê de Ética em Pesquisa da UNIVÁS em 29/07/2021. Estudo experimental "in vitro" do biofilme em peças cirúrgicas de pé diabético, presentes em blocos de parafinas e lâminas. Trabalho a ser realizado no laboratório de anatomia patológica do hospital das Clínicas Samuel Libânio, onde serão selecionadas quarenta fichas catalogadas dos anos de 2019 e 2020.

Objetivo da Pesquisa:

Identificar in vitro o biofilme de biópsias de lesões de peças cirúrgicas de diabéticos, aplicar e comparar os corantes sintéticos vermelho congou modificado, grocott e o corante natural biológico.

Avaliação dos Riscos e Benefícios:

Riscos:

Risco mínimo esta relacionado a quebra de anonimato ao obter informações do prontuário. Entretanto os pesquisadores tem ciência de obter somente as informações necessárias ao objetivo proposto pelo estudo.

Benefícios:

Detectar de forma precoce o biofilme em lesões de pé diabético para proporcionar de forma mais rápida a indicação da melhor conduta terapêutica.

Endereço: Avenida Prefeito Tuany Toledo, 470

Bairro: Campus Fátima I

CEP: 37.554-210

UF: MG

Município: POUSO ALEGRE

Telefone: (35)3449-9248

E-mail: pesquisa@univas.edu.br

Continuação do Parecer: 4.912.636

Comentários e Considerações sobre a Pesquisa:

Trata-se de uma pesquisa com relevância científica para a sua área.

Considerações sobre os Termos de apresentação obrigatória:

Todos os termos de apresentação obrigatória estão presentes.

Recomendações:

Nenhuma

Conclusões ou Pendências e Lista de Inadequações:

A pesquisa atende à Resolução 466/2012 do Conselho Nacional de Saúde.

Considerações Finais a critério do CEP:

Os autores deverão apresentar ao CEP um relatório parcial e um final da pesquisa de acordo com o cronograma apresentado no projeto.

Este parecer foi elaborado baseado nos documentos abaixo relacionados:

Tipo Documento	Arquivo	Postagem	Autor	Situação
Informações Básicas do Projeto	PB_INFORMAÇÕES_BASICAS_DO_PROJETO_1764620.pdf	29/07/2021 21:17:08		Aceito
Outros	carta_autorizacao_D.pdf	29/07/2021 21:06:41	LIVIA ROCHA MARTINS	Aceito
Outros	carta_autorizacao_C.pdf	29/07/2021 21:06:24	LIVIA ROCHA MARTINS	Aceito
Outros	carta_autorizacao_B.pdf	29/07/2021 21:05:59	LIVIA ROCHA MARTINS	Aceito
Outros	Questionario_Apendice_E.pdf	29/07/2021 21:00:13	LIVIA ROCHA MARTINS	Aceito
Projeto Detalhado / Brochura Investigador	PROJETO_FINAL.pdf	29/07/2021 20:53:39	LIVIA ROCHA MARTINS	Aceito
Orçamento	Orcamento.pdf	29/07/2021 20:51:27	LIVIA ROCHA MARTINS	Aceito
Cronograma	CRONOGRAMA.pdf	29/07/2021 20:51:08	LIVIA ROCHA MARTINS	Aceito
Outros	termo_hospital.pdf	29/07/2021 19:36:50	LIVIA ROCHA MARTINS	Aceito
TCLE / Termos de Assentimento / Justificativa de Ausência	dispensa_termo_consentimento.pdf	28/07/2021 00:36:02	LIVIA ROCHA MARTINS	Aceito
Folha de Rosto	folha_rosto.pdf	30/06/2021	LIVIA ROCHA	Aceito

Endereço: Avenida Prefeito Tuany Toledo, 470

Bairro: Campus Fátima I

CEP: 37.554-210

UF: MG

Município: POUSO ALEGRE

Telefone: (35)3449-9248

E-mail: pesquisa@univas.edu.br

FACULDADE DE CIÊNCIAS
MÉDICAS DR. JOSÉ ANTÔNIO
GARCIA COUTINHO - FACIMPA



Continuação do Parecer: 4.912.636

Folha de Rosto	folha_rosto.pdf	04:24:34	MARTINS	Aceito
----------------	-----------------	----------	---------	--------

Situação do Parecer:

Aprovado

Necessita Apreciação da CONEP:

Não

POUSO ALEGRE, 17 de Agosto de 2021

Assinado por:
Ronaldo Júlio Baganha
(Coordenador(a))

Endereço: Avenida Prefeito Tuany Toledo, 470

Bairro: Campus Fátima I

CEP: 37.554-210

UF: MG

Município: POUSO ALEGRE

Telefone: (35)3449-9248

E-mail: pesquisa@univas.edu.br